

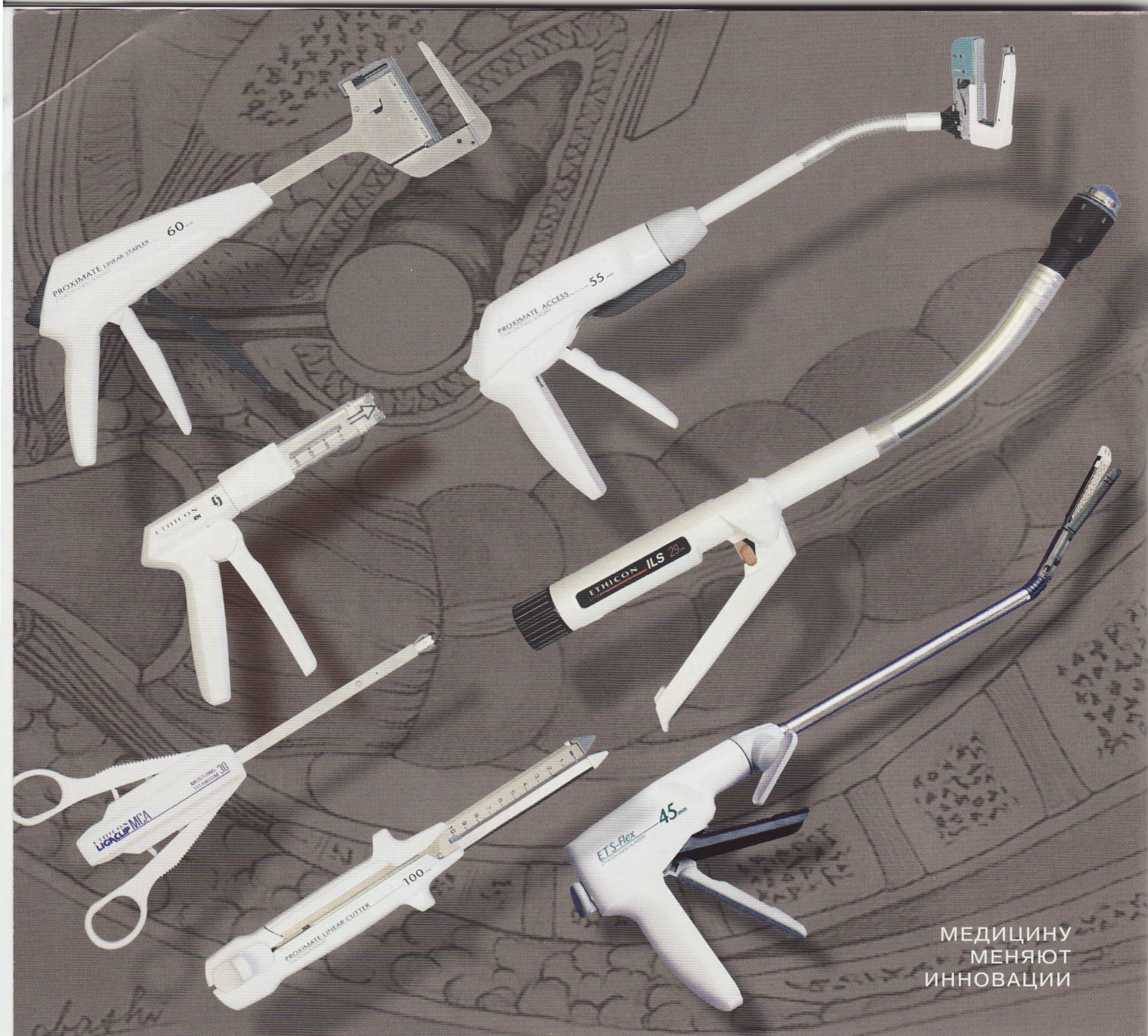


# К ОЛОПРОКТОЛОГИЯ

научно-практический медицинский журнал

№ 1 (11) 2005





МЕДИЦИНУ  
МЕНЯЮТ  
ИННОВАЦИИ

# Предназначены для специалистов

Полный спектр хирургических сшивающих аппаратов



ETHICON ENDO-SURGERY  
a Johnson & Johnson company

По вопросам приобретения и использования продукции обращайтесь:  
ООО «Джонсон & Джонсон» 115191, Москва, ул. Б.Тулльская, 43, тел.: (095) 755-83-50, факс: (095) 755-83-72

Ассоциация  
колопроктологов  
России



# КОЛОПРОКТОЛОГИЯ

№ 1 (11) 2005

НАУЧНО-ПРАКТИЧЕСКИЙ  
МЕДИЦИНСКИЙ ЖУРНАЛ  
АССОЦИАЦИИ КОЛОПРОКТОЛОГОВ РОССИИ

Выходит один раз в три месяца  
Основан в 2002 году

**Адрес редакции:**

123154, Москва  
ул. Саляма Адила, д. 2  
Тел.: (095) 199-95-58  
Факс: (095) 199-04-09  
E-mail: [gnck@fsr.ru](mailto:gnck@fsr.ru)

**Ответственный секретарь:**

Обухов В.К.

**Зав. редакцией:**

Долгополова Е.В.  
Тел.: (095) 937-07-00

**Регистрационное  
удостоверение**

ПИ № 77-14097

## РЕДАКЦИОННАЯ КОЛЛЕГИЯ

Главный редактор – Г.И. ВОРОБЬЕВ

Л.А. БЛАГОДАРНЫЙ, П.В. ЕРОПКИН, А.М. КУЗЬМИНОВ,  
А.М. КОПЛАТАДЗЕ, Т.С. ОДАРЮК, Г.А. ПОКРОВСКИЙ,  
И.Л. ХАЛИФ (зам. гл. редактора), П.В. ЦАРЬКОВ,  
Ю.А. ШЕЛЬГИН (зам. гл. редактора)

## РЕДАКЦИОННЫЙ СОВЕТ

С.В. ВАСИЛЬЕВ (Санкт-Петербург)  
А.В. ВОРОБЕЙ (Минск)  
Е.Г. ГРИГОРЬЕВ (Иркутск)  
Б.М. ДАЦЕНКО (Харьков)  
Б.Н. ЖУКОВ (Самара)  
В.Р. ИСАЕВ (Самара)  
В.Ф. КУЛИКОВСКИЙ (Белгород)  
И.А. ЛАЗАРЕВ (Ростов-на-Дону)  
Ю.М. ПАНЦЫРЕВ (Москва)  
В.П. ПЕТРОВ (Красногорск, Московская область)  
В.В. ПЛОТНИКОВ (Курган)  
Ю.П. САВЧЕНКО (Краснодар)  
Ю.М. СТОЙКО (Москва)  
В.К. ТАТЬЯНЧЕНКО (Ростов-на-Дону)  
В.М. ТИМЕРБУЛАТОВ (Уфа)  
В.З. ТОТИКОВ (Владикавказ)  
В.Д. ФЕДОРОВ (Москва)  
М.Ф. ЧЕРКАСОВ (Ростов-на-Дону)  
В.И. ЧИССОВ (Москва)  
Н.А. ЯИЦКИЙ (Санкт-Петербург)

Издается при поддержке Французской Фармацевтической компании "Сервье"



Распространяется бесплатно среди врачей-колопроктологов России

## СОДЕРЖАНИЕ

---

*Воробьев Г.И., Зайцев В.Г.*

ЗАБОЛЕВАЕМОСТЬ (ПО ОБРАЩАЕМОСТИ)  
ПРИ БОЛЕЗНЯХ ТОЛСТОЙ КИШКИ И АНОКОПЧИКОВОЙ ОБЛАСТИ ..... 3

*Пучков К.В., Хубезов Д.А., Серебрянский П.В.*

ЭФФЕКТИВНОСТЬ СЛУЖБЫ ПОМОЩИ  
СТОМИРОВАННЫМ ПАЦИЕНТАМ В РЯЗАНСКОЙ ОБЛАСТИ ..... 7

*Шельгин Ю.А., Жарков Е.Е., Орлова Л.П., Подмаренкова Л.Ф., Полетов Н.Н.*

РИСК АНАЛЬНОЙ ИНКОНТИНЕНЦИИ ПОСЛЕ ИССЕЧЕНИЯ  
АНАЛЬНОЙ ТРЕЩИНЫ В СОЧЕТАНИИ С БОКОВОЙ ПОДКОЖНОЙ  
СФИНКТЕРОТОМИЕЙ ..... 10

*Шельгин Ю.А., Благодарный Л.А., Костарев И.В.*

ЭФФЕКТИВНОСТЬ ДЕТРАЛЕКСА В ПРОФИЛАКТИКЕ  
ОСЛОЖНЕНИЙ СКЛЕРОЗИРУЮЩЕЙ ТЕРАПИИ ГЕМОРРОЯ ..... 16

*Загрядский Е.А.*

ОПЫТ АМБУЛАТОРНОГО ЛЕЧЕНИЯ ХРОНИЧЕСКОГО  
ГЕМОРРОЯ МЕТОДОМ ШОВНОГО ЛИГИРОВАНИЯ  
ГЕМОРРОИДАЛЬНЫХ АРТЕРИЙ ПОД КОНТРОЛЕМ  
УЛЬТРАЗВУКОВОЙ ДОППЛЕРОМЕТРИИ ..... 20

*Пучков К.В., Хубезов Д.А., Юдин И.В., Юдина Е.А., Подъяблонский А.В.*

ИСПОЛЬЗОВАНИЕ ТРАНСАНАЛЬНОЙ  
ЭНДОСКОПИЧЕСКОЙ МИКРОХИРУРГИИ  
ДЛЯ УДАЛЕНИЯ НОВООБРАЗОВАНИЙ ПРЯМОЙ КИШКИ ..... 27

*Г.И.Воробьев, П.В.Царьков, Л.Ф.Подмаренкова, Е.В.Сорокин*

ОТДАЛЕННЫЕ РЕЗУЛЬТАТЫ ТРАНСАНАЛЬНОГО  
ЭНДОХИРУРГИЧЕСКОГО УДАЛЕНИЯ  
ДОБРОКАЧЕСТВЕННЫХ И ЗЛОКАЧЕСТВЕННЫХ  
НОВООБРАЗОВАНИЙ ПРЯМОЙ КИШКИ ..... 32

*Гатауллин И.Г., Петров С.В., Игуменов А.В.*

ОПТИМИЗАЦИЯ ДИАГНОСТИЧЕСКОГО АЛГОРИТМА  
И ВЫБОР ХИРУРГИЧЕСКОЙ ТАКТИКИ У БОЛЬНЫХ ВОРСИНЧАТЫМИ  
НОВООБРАЗОВАНИЯМИ ТОЛСТОЙ КИШКИ ..... 39

*Ветшев П.С., Стойко Ю.М., Крылов Н.Н.*

МЕЖДУНАРОДНЫЙ КОНГРЕСС ПО ПРОФИЛАКТИКЕ  
И ЛЕЧЕНИЮ КОЛОРЕКТАЛЬНОГО РАКА (ХРОНИКА) ..... 44

# ЗАБОЛЕВАЕМОСТЬ (ПО ОБРАЩАЕМОСТИ) ПРИ БОЛЕЗНЯХ ТОЛСТОЙ КИШКИ И АНОКОПЧИКОВОЙ ОБЛАСТИ

Академик РАМН, проф. Воробьев Г.И., к.м.н. Зайцев В.Г.

Государственный научный центр колопроктологии  
(директор – академик РАМН, проф. Воробьев Г.И.), Москва

## АКТУАЛЬНОСТЬ ПРОБЛЕМЫ

**Н**а стыке 70-80 годов сотрудниками НИИ проктологии (ныне ГНЦ колопроктологии) было выполнено фундаментальное исследование по изучению распространенности, заболеваемости и обращаемости населения при болезнях толстой кишки и анокопчиковой области, что позволило решить многие организационно-нормативные вопросы только что созданной колопроктологической службы [1, 2, 3, 5, 8, 9, 12, 13, 16, 17].

Длительный период с момента его окончания, дальнейшее развитие и совершенствование колопроктологической помощи и соответствующей специализированной службы, существенное ухудшение демографической и социально-экономической ситуации, появление ряда негативных моментов в процессе реформирования здравоохранения и перехода на страховую медицину, в т.ч. низкая эффективность принимаемых управленческих решений [4, 6, 7, 10, 11, 14, 15, 18] явились основанием для проведения подобного исследования.

Цель исследования: изучить уровень и структуру заболеваемости (по обращаемости) при болезнях толстой кишки и анокопчиковой области и основные параметры помощи на до и госпитальном этапах в различных субъектах РФ. Разработать научно-обоснованные рекомендации по дальнейшему улучшению ее организации в современных условиях.

Задачи исследования:

- Изучить уровень и структуру заболеваемости (по обращаемости) при болезнях толстой киш-

ки, параректальной клетчатки и крестцово-копчиковой области в различных регионах РФ.

- Изучить рассматриваемые показатели с учетом основных демографических параметров и срокам обращения за специализированной помощью.
- Проанализировать структуру обращений колопроктологических больных к врачам различной специальности и характер оказанной ими лечебно-диагностической помощи.
- Определить каналы их направления и профиль отделения для госпитализации.
- Определить частоту госпитализации колопроктологических больных по основным группам заболеваний.
- Проанализировать уд. вес, сроки и качество лечения колопроктологических больных в специализированных и иных отделениях.
- Откорректировать количественные и качественные показатели для оценки деятельности колопроктологических кабинетов и отделений в современных условиях.
- Разработать рекомендации по организационно-тактическим вопросам оказания помощи колопроктологическим больным с учетом региональных особенностей и современных требований здравоохранения.

## МАТЕРИАЛЫ И МЕТОДЫ

**В** основу работы положены сводные данные формализованных отчетов о деятельности колопроктологической службы из 40 субъектов РФ и материалы 18,7 тыс. временных учетных форм: «Карта выбывшего из стационара колопроктологического больного» и «Карта обратившегося за колопроктологической помощью». Учетные формы заполнялись в 6 субъектах РФ (респ. Башкортостан, Белгородская, Брянская, Калининградская, Костромская и Тульские области).

Исследование проводилось с использованием аналитического, балансового, сравнительного и нормативного методов. В Белгородской, Брянской и Костромской областях оно было дополнено методом моментных наблюдений.

В статье приводятся первые результаты исследования (заболеваемость, структура обращений к врачам различных специальностей, ее дифференцированные значения по основным группам колопроктологических заболеваний, частота и струк-

тура госпитализации колопроктологических больных в специализированные и иные отделения и ряд других параметров). С нашей точки зрения, полученные данные будут способствовать более

оптимальному планированию внебольничной и стационарной сети колопроктологической службы и решению организационно-тактических задач специализированной помощи в субъекте РФ.

## РЕЗУЛЬТАТЫ И ОБСУЖДЕНИЕ

**К**ак показали результаты исследования, за 25-ти летний период времени заболеваемость при болезнях толстой кишки и анокопчиковой области возросла с 80,6 до 99,8, а обращаемость за амбулаторной колопроктологической помощью с 18,4 до 32,6 на 10 тыс. населения или на 23,8% и 77,1%. Рост заболеваемости (табл. 1) зафиксирован по всем основным группам колопроктологических болезней, причем он был более выражен при злокачественных опухолях, воспалительных и функциональных заболеваниях толстой кишки. Значительное увеличение заболеваемости следует рассматривать как результат комплексного воздействия различных факторов (изменение демографической и социальной характеристик населения, алиментарных, экологических и климато-географических показателей, низкая эффективность мероприятий по профилактике, раннему выявлению и своевременной санации заболеваний и т.д.). Практически 2-х кратный рост обращаемости за амбулаторной колопроктологической помощью обусловлен весьма интенсивным развитием сети колопроктологических кабинетов в предшествующее десятилетие. По данным оперативной информации за истекшие 10 лет их количество увеличилось с 653 до 782. В настоящее время, например, в С.Петербурге функционируют 27 колопроктологических кабинетов, в респ. Башкортостан – 19, в Краснодарском крае – 18, в Н.Новгороде и Тульской области – по 8. 168 из 782 колопроктологических кабинетов в том или ином объеме проводят оперативные вмешательства и малоинвазивные методы лечения при 8-ми общепроктологических заболеваниях. В последние годы стали внедряться новые формы организации амбулаторной колопроктологической помощи (развертывание городских центров и отде-

лений амбулаторной колопроктологии, палат кратковременного пребывания больных в колопроктологических кабинетах, использование дневных стационаров в крупных амбулаторно-поликлинических учреждениях т.д.).

В то же время, на некоторых административных территориях (респ. Калмыкия, Чувашия, Хабаровский край, Астраханская, Амурская, Кировская, Смоленская, Томская, Ульяновская области) по прежнему функционируют 1-2 колопроктологических кабинета. На указанных территориях обращаемость за амбулаторной колопроктологической помощью гораздо ниже средне- российских показателей (32,6 на 10 тыс. населения). Например, в Астраханской области она составила 20,7, Ульяновской – 22,9, в респ. Калмыкия – 21,3, в Хабаровском крае – 23,1, что негативно сказывается на организационно-тактических аспектах оказания специализированной помощи колопроктологическим больным.

К амбулаторному колопроктологу (табл.2) первичные обращения были сделаны в 38,7% случаев. Каждый 4-й больной обратился к хирургу, каждый 5-й – к гастроэнтерологу, каждый 10-й – к онкологу или другому специалисту поликлиники.

Следует отметить, что за анализируемый период времени (табл.3) значительно изменились уровень и структура обращаемости за амбулаторной колопроктологической помощью. Если обращаемость в целом возросла в 1,7 раза, то по основным группам заболеваний она колебалась в широком диапазоне. К амбулаторному колопроктологу в 4,1 раза чаще стали обращаться больные с колоректальным раком, на 76,7% – с общепроктологическими и на 13,8% – с терапевтическими заболеваниями. Появилась статистически достоверная группа больных, требующая хирургической и социальной

**Таблица 1.** Структура заболеваемости (по обращаемости) по основным группам болезней толстой кишки и анокопчиковой области (на 10 тыс. населения)

Группа болезней	Заболеваемость	
	1982	2003
Общепроктологические	62,9	67,8
Онкопроктологические	6,7	11,3
Терапевтические	8,4	18,2
Состояния, требующие хирургической реабилитации	-	1,7
Прочие	2,6	0,8
Итого	80,6	99,8

реабилитации. Для адекватного оказания помощи этой группе больных в крупных городах (Москве, С.-Петербурге, Рязани, Ставрополе, Уфе и др.) развернуты кабинеты стомотерапии. Однако, для них еще не разработаны юридически-правовая и нормативная базы.

Приведенные данные косвенным образом указывают, что к амбулаторному колопроктологу гораздо чаще обращался более сложный контингент больных, которому показано обследование и лечение в стационарных условиях.

За анализируемый период времени частота госпитализации колопроктологических больных возросла с 10,3 до 14,0 на 10 тыс. населения или на 25,9%. Ее существенное увеличение, вероятнее всего, объясняется соответствием фактического и нормативного количества колопроктологических коек во многих субъектах РФ, а также повышением интенсивности работы специализированных отделений. Лишь за последние 5 лет пропускная способность колопроктологической койки увеличилась на 16,6%. Вместе с тем, появившаяся тенденция к сокращению коечного фонда стационарных учреждений может привести к снижению этого показателя.

В настоящее время с административной территории (табл.4) колопроктологические отделения госпитализируют 65,7% больных с заболеваниями толстой кишки и аноскопической области. В эти отделения поступает 2/3 больных с общепроктологическими заболеваниями, каждый 2-й – с колоректальным раком и с терапевтическими заболеваниями толстой кишки, 4/5 больных – с состояниями, требующими хирургической реабилитации.

За истекший период времени внутри каждой из этих групп отмечены определенные изменения по частоте поступления больных с отдельными нозологическими формами. При многих общепроктологических заболеваниях (острый парапроктит, эпителиальный копчиковый ход, выпадение прямой

**Таблица 2.** Уд. вес первичных обращений колопроктологических больных к врачам различных специальностей

Специальность врача	Уд. вес первичных обращений (%)
Колопроктолог	38,7
Хирург	24,5
Гастроэнтеролог	18,9
Онколог	8,1
Врачи других специальностей	9,8
Итого	100

кишки, ректоцеле и др.) рассматриваемый показатель практически не изменился. В то же время, при колоректальном раке и дивертикулярной болезни он увеличился в 1,6 раза, при неспецифическом язвенном колите и болезни Крона – в 1,5 раза, с единичных случаев до 2,2% вырос уд.вес госпитализации больных для хирургической реабилитации. В 1/3 случаев (34,8%) в колопроктологических отделениях стали выполняться полостные операции, подавляющее большинство которых проводилось при злокачественных опухолях толстой кишки, т.е. многие отделения работали в режиме отделения абдоминальной хирургии.

Приведенные данные следует учитывать при организации работы колопроктологических кабинетов и отделений, а также при разработке мероприятий по дальнейшему совершенствованию организационно-тактических аспектов помощи больным с заболеваниями толстой кишки и аноскопической области на административной территории.

**Таблица 3.** Обращаемость за амбулаторной колопроктологической помощью по основным группам болезней толстой кишки и аноскопической области (на 10 тыс. населения)

Группа болезней	Обращаемость к амбулаторному колопроктологу	
	1982	2003
Общепроктологические	12,9	22,8
Онкопроктологические	0,8	3,3
Терапевтические	3,4	4,7
Состояния, требующие хирургической реабилитации	-	1,1
Прочие	1,3	0,7
Итого	18,4	32,6

Таблица 4. Частота и структура госпитализации колопроктологических больных

Группа колопроктологических заболеваний	Частота госпитализации на 10 тыс. населения	
	Специализированные отделения	Другие отделения
Общепроктологические	5,6 (70,9%)	2,3 (29,1)
Онкопроктологические	2,4 (58,5%)	1,7 (41,5)
Функциональные и воспалительные заболевания толстой кишки	0,9 (52,9)	0,8 (47,1)
Состояния, требующие хирургической реабилитации	0,2 (80%)	0,05 (20%)
Прочие	0,1 (50%)	0,1 (50%)
В среднем	9,2 (65,7%)	4,8 (34,3%)

## ВЫВОДЫ

- По сравнению с началом 80-х годов при болезнях толстой кишки и аноскопической области заболеваемость (по обращаемости) увеличилась на 23,8%, обращаемость за амбулаторной колопроктологической помощью на 77,1% и частота госпитализации на 25,9%. Полученные данные следует учитывать при разработке управленческих решений по дальнейшему совершенствованию помощи колопроктологическим больным в субъекте РФ.
- При этих заболеваниях 38,7% первичных обращений осуществляется к амбулаторному колопроктологу, 24,5% – к хирургу, 18,9% – к гастроэнтерологу, 8,1% – к онкологу, 9,8% – к поликлиническим врачам других специальностей. Исходя из приведенных показателей, одним из приоритетных направлений колопроктологической службы следует считать дальнейшее развитие ее внебольничной сети и оказание амбулаторной хирургической помощи соответствующему контингенту больных.
- При развертывании этой сети нужно учитывать результаты эпидемиологических исследований, современные возможности амбулаторно-поликлинических учреждений и использование новых организационных форм оказания помощи колопроктологическим больным во внебольничных условиях (развертывание центров и отделений амбулаторной колопроктологии, палаты кратковременного пребывания оперированных больных в составе колопроктологического кабинета, использование дневных стационаров, унифицированных схем лечебно-диагностических мероприятий и т.д.).
- Наряду с загруженностью койки и ее пропускной способностью мощностью специализированного, в т.ч. колопроктологического, отделения целесообразнее всего рассчитывать с учетом принципа госпитализации «на себя» (т.е. максимально возможной концентрации больных в профильном отделении) и принятой этапности лечения при определенных заболеваниях.
- Значительное увеличение (в 1,6-1,5 раза) частоты госпитализации на колопроктологическую койку при колоректальном раке, дивертикулярной болезни, неспецифическом язвенном колите и болезни Крона, состояниях, требующих хирургической реабилитации, является основанием для юридического закрепления за колопроктологическими отделениями статуса отделения абдоминальной хирургии.

## ЛИТЕРАТУРА

1. Артюхов А.С. Организационные основы развития проктологической помощи населению. О болезнях прямой и ободочной кишки. Сб. научных трудов, вып. 9, М., 1977, с. 3-5.
2. Артюхов А.С. Научные основы организации и пути развития проктологической помощи населению СССР. В кн. Основные направления в развитии планирования специализированных видов помощи населению, М., 1978, с. 111-115.
3. Артюхов А.С. Обоснование принципов организации и путей совершенствования проктологической помощи. Автореферат. диссерт. д.м.н. М., 1982, 39 с.
4. Воробьев Г.И., Симкина Е.С. К изучению проктологической заболеваемости и деятельности амбулаторного специалиста. Сб. «Проблемы проктологии» М., вып. 11, 1990, с.13-20.
5. Врублевский В.А., Милитарев Ю.М., Рубинштейн Л.С. Выявление, профилактика и лечение проктологических заболеваний при всеобщей диспансеризации. Хирургия, 1987, №4, с. 51-54.
6. Вялков А.И. Управление качеством в здравоохранении. Проблемы управления здравоохранением, 2003, № 118, с. 5-11.



7. Дьячковский Н.С., Дьячковская В.Е., Халиф И.Л. Распространенность синдрома раздраженной толстой кишки на Крайнем Севере (на примере коренной популяции населения Саха Якутия). Проблемы колопроктологии. М., вып. 17, 2000, с. 498-500.
8. Журавлев Н.В., Симкина Е.С. Частота заболеваний толстой кишки по данным вскрытий. Проблемы проктологии. М., вып. 3, 1982, с. 18-24.
9. Ермолова Н.Е. Распространенность проктологической патологии и определение нуждемости в медицинской помощи по поводу болезней прямой и ободочной кишки. Сб. Актуальные проблемы экономики планирования здравоохранения М., 1989, с. 55-58.
10. Каштоненко Н.А., Новолодский В.М., Евиступов В.А. Стандартизация как основа управления. Проблемы стандартизации в здравоохранении, 1999, с. 25-29.
11. Николаев В.Г., Пац А.С., Иноземцев Г.С. Распространенность и структура проктологических заболеваний Восточной Сибири. Здравоохранение Российской Федерации, 1985, № 3, с. 29-31.
12. Милитарев Ю.М. Организация проктологической помощи населению. Сов. Здравоохранение, 1985, 3, с. 32-36.
13. Милитарев Ю.М. Итоги изучения распространенности болезни толстой кишки. Проблемы проктологии. М., вып. 5, 1984, с. 3-5.
14. Стародубов В.И. О состоянии здравоохранения и мерах, направленных на его улучшение. Здравоохранение Российской Федерации, 1999, № 2, с. 3-6.
15. Тюков Ю.А., Ползик Е.В. Официальная медицинская статистика как основа управления здоровьем населения: возможности и ограничения. Экономика здравоохранения, 2000, № 7, с. 18-21.
16. Федоров В.Д., Милитарев Ю.М., Артюхов, А.С. Московская И.И., Симкина Е.С., Перштейн Г.П. «Организация медицинской помощи больным проктологическими заболеваниями». Информационное письмо Минздрава РСФСР, М., 1975, 15 с.
17. Федоров В.Д., Милитарев Ю.М., Артюхов, А.С. Врублевский В.А., Иванов А.Ф., Симкина Е.С., Себелева Н.А. Организация, пути дальнейшего развития и совершенствования проктологической помощи населению. Методические рекомендации Минздрава РСФСР, М., 1981, 12 с.
18. Щепин О. П. Здоровье населения РФ и его прогноз на период до 2005 года. Вестник Российской академии наук, 2001, № 8, с. 10-13.

## ЭФФЕКТИВНОСТЬ СЛУЖБЫ ПОМОЩИ СТОМИРОВАННЫМ ПАЦИЕНТАМ В РЯЗАНСКОЙ ОБЛАСТИ

Проф. Пучков К.В., к.м.н. Хубезов Д.А., Серебрянский П.В.

ГУЗ «Рязанская областная клиническая больница», г. Рязань

### АКТУАЛЬНОСТЬ ПРОБЛЕМЫ

Многочисленными отечественными и зарубежными исследованиями изучены неблагоприятные последствия формирования стом на передней брюшной стенке, приводящие в конечном итоге к самоизоляции пациентов от общества и нередко к суициду [2,4,5]. Вместе с тем, опыт зарубежных стран показывает, что оказание стомированным больным квалифицированной помощи позволяет более 60% из них вернуться к привычному образу жизни, а остальным – создать

удовлетворительные условия для жизни. При этом предоставление такого рода поддержки пациентам с кишечными стомами осуществляется в рамках специализированной службы оказания помощи стомированным больным. В России организация такой службы находится еще на начальном этапе [1,3].

Целью настоящего исследования стала оценка эффективности работы службы помощи стомированным пациентам в Рязанской области.

### МАТЕРИАЛЫ И МЕТОДЫ

Исследование носило ретроспективно-проспективный характер. До 2002 года оказание помощи стомированным больным в Рязанской области осуществлялось децентрализованно в условиях хирургических, колопроктологических и онкологиче-

ских стационаров и амбулаторий. Проанализированы результаты наблюдения за 450 пациентами, находившимися на учете в отделении колопроктологии Рязанской областной клинической больницы с 1996 года по сентябрь 2002 года включительно,

Таблица 1. Виды реконструктивно-восстановительных операций в основной и контрольной группах

Операции \ Группы	Основная группа (число больных)	Группа сравнения (число больных)
Внутрибрюшное закрытие двустольной стомы	69	137
Ликвидация одноствольной стомы с формированием межкишечного анастомоза	20	26
Реконструкция колостомы	21	17
ИТОГО	110	180

которым по поводу различных заболеваний толстой кишки была сформирована кишечная стома на передней брюшной стенке. Эти больные составили контрольную группу. В октябре 2002 года на базе Рязанской областной больницы был открыт Центр реабилитации стомированных больных. Основную группу составили 480 пациентов, находящихся на учете в центре реабилитации с октября 2002 по октябрь 2004.

Группы сравнивались по двум основным критериям – результатам реконструктивных вмешательств и эффективности медико-социальной реабилитации пациентов с постоянными стомами. Основной причиной формирования стомы в этих подгруппах был рак толстой кишки. У 110 пациентов основной и у 180 контрольной группы были выполнены различные реконструктивные и восстановительные операции, сопровождавшиеся ликвидацией стом на передней брюшной стенке. Группы были сравнимы по полу и возрасту. Характер реконструктивно-восстановительных оперативных вмешательств представлен в таблице 1.

Оценка эффективности консервативной реабилитации стомированных больных проводилась у 370 пациентов основной и 270-ти – из группы сравнения. Качество жизни больных с постоянными стомами оценивалось по 10 критериям, таким как образ жизни, семейный статус, психологическое состояние, наличие параколостомических осложнений, возможность посещать общественные места и др. Отсутствие негативных изменений оце-

нивалось одним баллом, наличие – 0. В результате получали сумму баллов от 0 до 10. В случае, если эта сумма была менее 5, уровень жизни пациента оценивали как неудовлетворительный, если 6 и более – как удовлетворительный.

У 146 (30,4%) больных основной и 122 (27,1%) – контрольной группы выявлены различные поздние параколостомические осложнения.

Большинство больных контрольной группы (95,3%) использовали отечественные калоприемники остальные пациенты либо вообще не применяли калосборники, либо пользовались подручными средствами (пластиковыми мешками, мыльницами и др.). Пациенты основной группы в Центре реабилитации снабжались современными клеящимися одно или двухкомпонентными калоприемниками фирмы «Колопласт А/С» Дания. Только 2,4% больных с регулярной функцией стомы предпочитали ношение марлевых повязок.

Ежемесячно, каждому пациенту использовавшему для ухода за стомой клеящиеся калоприемники выдавали на бесплатной основе за счет средств областного бюджета набор, состоявший из 15-30 однокомпонентных мешков или 5 пластин и 30 мешков двухкомпонентной системы. Следует отметить, что такого рода месячный «пакет» средств ухода за стомой сопоставим со среднеевропейским стандартом. Другие средства ухода (присыпки, герметизирующие и лечебные кремы) пациенты преимущественно приобретали за собственные средства.

## РЕЗУЛЬТАТЫ

Качество жизни пациентов, которым использовалась консервативная реабилитация, в среднем составило  $7,4 \pm 1,2$  балла в основной группе и  $3,8 \pm 1,0$  – в контрольной (различия достоверны). Следует отметить, что 82 (22,2%) пациента основной группы вернулись к прежней работе и 107 (28,9%) – перешли на другую, в то время, как в группе сравнения только 23 (8,5%) пациента

после формирования стомы работали по прежней специальности, и 48 (17,8%) – поменяли профессию. Таким образом, общее число работающих пациентов с постоянными стомами составило 50,1% в основной группе и 26,3% в группе сравнения (различия достоверны). Общественные места регулярно посещали 102 (27,6%) пациента основной группы и 20 (7,4%) – группы сравнения.

## ОБСУЖДЕНИЕ

**В** настоящее время на учете в областном Центре реабилитации стомированных больных состоит 560 пациентов. В то же время, по данным ВОЗ на 100 тыс. населения в среднем приходится 100 стомированных пациентов. Учитывая, что в Рязанской области проживает более 1 млн. человек, ожидаемое число стомированных пациентов должно быть около 1000. Разницу между действительными и ожидаемыми цифрами на наш взгляд можно объяснить несколькими причинами, основной из которых, несмотря на активную пропагандистскую деятельность, является недостаточная информированность населения о наличии службы реабилитации. Учитывая относительно небольшой срок деятельности стомцентра (2 года) максимальный охват стомированных больных в области вероятно будет завершен в ближайшие 1-2 года. Другой причиной являются невысокие результаты хирургического лечения колоректального рака, являющегося основной причиной формирования стом, в результате чего не происходит накопления данных пациентов. Третьей причиной может быть и нежелание пациентов посещать стомкабинет в силу отдаленного проживания. Именно поэтому в области открывается еще три (кроме областного) кабинета реабилитации стомированных в наиболее отдаленных районах.

Оценка результатов реконструктивно-восстановительных вмешательств в сравниваемых группах не показала существенного улучшения по числу послеоперационных осложнений. Хотя обнадеживает отсутствие летальности в основной группе.

Улучшению результатов хирургического лечения способствовало применение современных малоинвазивных технологий. В 5 наблюдениях (основная группа) ликвидация колостомы после операции Гартмана была осуществлена посредством лапароскопического доступа. В 4 случаях (основная группа) дефект апоневроза у пациентов с гигантскими параколостомическими грыжами закрывался проленовой сеткой. Следует отметить, что концентрация реабилитационного процесса вокруг центра реабилитации позволило значительным образом интенсифицировать его хирургическую составляющую и выполнить 110 операций за два года в сравнении со 180 вмешательствами за прошлые 7 лет.

Это произошло прежде всего потому, что удалось привлечь пациентов из других лечебных учреждений, сначала для проведения консервативной реабилитации, а потом и оценке возможности проведения хирургического вмешательства, направленного на ликвидацию стомы.

Улучшение результатов хирургического лечения было не настолько очевидно в сравнении с эффективностью проводимой нами программы медико-социальной реабилитации стомированных пациентов. Наше исследование и опрос пациентов показали, что значительно улучшить качество жизни удалось прежде всего благодаря бесплатному снабжению пациентов высококачественными клеящимися изделиями для стомированных больных. Проводимые консервативные реабилитационные мероприятия были эффективными в более 90% наблюдений в основной группе.

## ВЫВОДЫ

1. Наличие регионального центра реабилитации стомированных больных, позволяет оптимизировать процесс их реабилитации.
2. Внедрение новых методов оперативного лечения и концентрация пациентов в специализированном центре позволяет улучшить результаты хирургического лечения.
3. Бесплатное снабжение пациентов качественными средствами ухода в совокупности с другими направлениями медикосоциальной реабилитации позволяет существенно улучшить качество жизни у более чем 90% стомированных пациентов.

## ЛИТЕРАТУРА

1. Воробьев Г.И., Царьков П.В. Основы хирургии кишечных стом. М.: Стольный град, 2002, 159 с.
2. Макаренко Т.П. Противоестественный задний проход. Панельная дискуссия. В кн.: О болезнях прямой и толстой кишки. М.: 1973, с.73.
3. Gromar C.D.G. The evolution of colostomy. Dis. Colon Rectum, 1968, 11, 4: 256-258.
4. Lange V., Meyer G., Scyardey H.M., Schildberg F.W. Laparoscopic creation of a loop colostomy. J. Laparoendosc. Surg., 1991, 1, 5: 301-312.
5. Yoffe B., Weinstein P., Sapoznicov S. Laparoscopic assisted reversal of Hartmann procedure. Surg. Endosc., 1998, 12, 5: 773.

# РИСК АНАЛЬНОЙ ИНКОНТИНЕНЦИИ ПОСЛЕ ИССЕЧЕНИЯ АНАЛЬНОЙ ТРЕЩИНЫ В СОЧЕТАНИИ С БОКОВОЙ ПОДКОЖНОЙ СФИНКТЕРОТОМИЕЙ

Проф. Шелыгин Ю.А., Жарков Е.Е., проф. Орлова Л.П.,  
д.м.н. Подмаренкова Л.Ф., к.м.н. Полетов Н.Н.

ГНЦ Колопроктологии МЗ РФ (директор – академик РАМН,  
проф. Г.И. Воробьев) г. Москва

## АКТУАЛЬНОСТЬ ПРОБЛЕМЫ

**А**нальная трещина – одно из самых распространенных заболеваний прямой кишки. На ее долю приходится 11-15% всех колопроктологических болезней, а заболеваемость составляет 20-23 на 1000 взрослого населения [1].

На сегодняшний день общепризнано, что одним из ведущих патогенетических механизмов в развитии хронической анальной трещины является спазм внутреннего сфинктера [2, 3, 5]. До настоящего времени наиболее распространенным методом ликвидации спазма внутреннего

сфинктера является закрытая боковая подкожная сфинктеротомия, впервые описанная М.Ж. Notaras в 1969 г. Однако, после этого вмешательства риск развития послеоперационного анального недержания по данным некоторых авторов может достигать 35% [9]. В связи с этим, нами проведено изучение отдаленных результатов лечения больных хронической анальной трещиной, перенесших ее иссечение в сочетании с боковой подкожной сфинктеротомией.

## МАТЕРИАЛЫ И МЕТОДЫ

**В** ГНЦ колопроктологии МЗ РФ за период с 1996 г. по 2001 г. иссечение анальной трещины с боковой подкожной сфинктеротомией выполнено 1156 больным. Для изучения отдаленных результатов нами были отобраны 216 больных, которые перенесли иссечение анальной трещины и боковую подкожную сфинктеротомию, не имели сопутствующих заболеваний анального канала, проживали в г. Москве и имели телефон. На вопросы ответили 117 из 216 человек (62 женщины и 55 мужчин). Средний возраст опрошенных составил  $40,7 \pm 13,2$  года. С момента операции до опроса прошло в среднем 4,3 года (от 6 месяцев до 6 лет).

Недержание различных компонентов кишечного содержимого отмечали 23 (19,6%) из 117 опрошенных больных (5 мужчин и 18 женщин).

Все пациенты, были вызваны для контрольного обследования в клинику. Обследование включало клинический осмотр, сфинктерометрию, электроманометрию, профилометрию, электромиографию и оценку времени проведения возбуждения по половому нерву. Также применялись рентгенологические исследования (дефекография и ирригоскопия) и эндоректальная ультрасонография.

## РЕЗУЛЬТАТЫ

Среди 23 пациентов жалобы на пачкание белья предъявляли 2 человека, на недержание газов – 12, на недержание газов и жидкого кала – 8, твердого кала – 1.

При клиническом осмотре у этих пациентов было выявлено снижение тонуса и волевых усилий анального сфинктера.

При исследовании функции запирающего аппарата прямой кишки у всех этих больных было выявлено уменьшение давления в анальном канале в покое и при волевом сокращении (Таблица 1). При электромиографии было выявлено снижение, как спонтанной, так и произвольной биоэлектрической активности (Таблица 2).

При эндоректальной ультрасонографии было установлено, что у 4 пациентов (3 мужчин и 1 женщина) было рассечено более 50% высоты внутреннего сфинктера (рисунок 1).

Таким образом, неадекватно выполненная сфинктеротомия с рассечением избыточной порции внутреннего сфинктера, привела к развитию анального недержания у 4 (3,4%) из 117 пациентов.

У остальных 19 пациентов признаков повреждения внутреннего сфинктера выявлено не было. В этой группе преобладали женщины (18 женщин и 1 мужчина, средний возраст  $46,8 \pm 14,2$ ). Трое из этих пациентов (2 женщины и 1 мужчина) были старше 60 лет. Следует отметить, что 16 из 19 па-

циентов предъявляли жалобы на нарушения опорожнения прямой кишки, необходимость длительного натуживания, ощущения блока, препятствия во время дефекации, чувство неполного опорожнения прямой кишки, многомоментные дефекации. Одна больная отмечала необходимость ручного пособия во время опорожнения прямой кишки. Восемь пациенток предъявляли жалобы на недержание мочи при напряжении. У 15 пациенток в анамнезе были тяжелые роды, сопровождающиеся разрывами или рассечением промежности. У 5 из них было более 2-х родов. Следует отметить, что вышеперечисленные жалобы больные предъявляли задолго до оперативного вмешательства по поводу анальной трещины. При клиническом осмотре у 10 из 19 пациентов определялись признаки нарушения функции мышц тазового дна: зияние половой щели, уплощение анальной воронки, опущение центра промежности ниже линии, соединяющий седалищные бугры. При натуживании у них определялось дивертикулообразное выпячивание прямой кишки через влагалище за пределы его преддверия. У 8 пациенток имелось также опущение передней стенки влагалища.

При функциональном исследовании запирающего аппарата прямой кишки, помимо снижения давления в анальном канале в покое и при волевом сокращении, было выявлено уменьшение времени

Таблица 1. Показатели профилометрии и электроманометрии у 23 пациентов с различной степенью анального недержания

Показатели	Среднее значение	Норма
Среднее давление в анальном канале в покое	$29,7 \pm 2,1$ мм.рт.ст.	35,8-68,6 мм.рт.ст.
Среднее давление в анальном канале при волевом сокращении	$42,9 \pm 4,1$ мм.рт.ст.	58,8-94,4 мм.рт.ст.
Длительность субмаксимального сокращения	$3,3 \pm 1,2$ сек.	> 5 сек.
Давление в анальном канале на уровне внутреннего сфинктера	$38,4 \pm 2,3$ мм.рт.ст.	49 - 67 мм.рт.ст.
Давление в анальном канале на уровне наружного сфинктера	$17,6 \pm 2,2$ мм.рт.ст.	28 - 47 мм.рт.ст.
Амплитуда ректоанального рефлекса	$30,1 \pm 1,2$ мм.рт.ст.	20 - 26 мм.рт.ст.
Длительность ректоанального рефлекса	$28,0 \pm 3,6$ сек.	12 - 15 сек.

субмаксимального сокращения наружного сфинктера, что свидетельствует о его повышенной утомляемости. Кроме того, отмечалось увеличение амплитуды и длительности ректоанального рефлекса.

При электромиографическом исследовании имелось снижение, как спонтанной, так и произвольной биоэлектрической активности наружного сфинктера, однако, наиболее значительное снижение спонтанной электрической активности до  $21,5 \pm 1,2$  Мв и произвольной до  $40,6 \pm 4,2$  Мв, было выявлено по передней полуокружности заднего прохода (все эти пациентки оперированы

по поводу задней анальной трещины).

При эндоректальной ультрасонографии у всех пациентов были выявлены признаки адекватно выполненной сфинктеротомии, при которой внутренней сфинктер рассекался до зубчатой линии (не более 50% высоты). Эндоректальная ультрасонография позволила у 6 пациенток визуализировать по передней полуокружности заднего прохода участки неоднородной эхоструктуры поверхностной и глубокой порции наружного сфинктера, что, вероятнее всего, было связано с акушерской травмой (Рисунок 2).

Таблица 2. Показатели биоэлектрической активности наружного сфинктера у 23 пациентов с анальным недержанием

Показатели электрической активности мышц наружного сфинктера	Фоновая		Произвольная	
	Средние показатели	Норма	Средние показатели	Норма
Общая	$26,8 \pm 2,1$	31,0-50,0	$128,4 \pm 6,9$	154,0-212,0
Передняя полуокружность	$23,4 \pm 1,5$	31,0-50,0	$111,7 \pm 7,4$	154,0-212,0
Задняя полуокружность	$26,7 \pm 1,4$	31,0-50,0	$125,8 \pm 9,1$	154,0-212,0
Левая полуокружность	$25,3 \pm 2,2$	31,0-50,0	$123,2 \pm 9,7$	154,0-212,0
Правая полуокружность	$25,5 \pm 1,9$	31,0-50,0	$124,6 \pm 5,1$	154,0-212,0

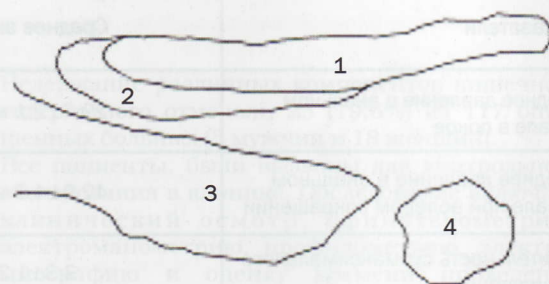
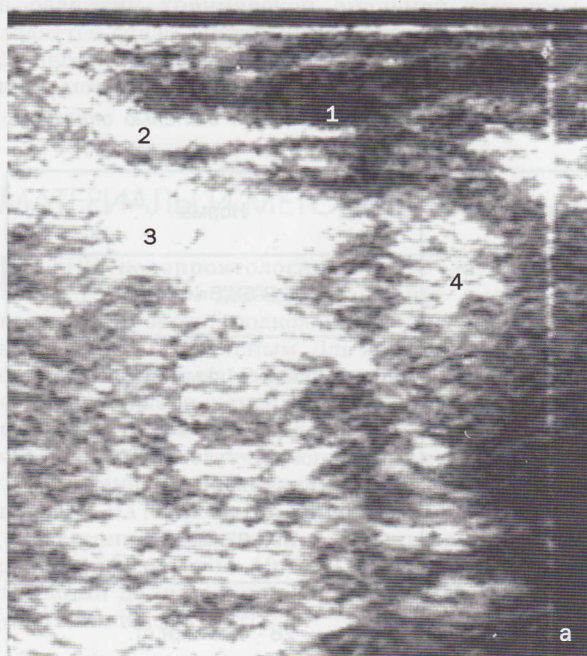
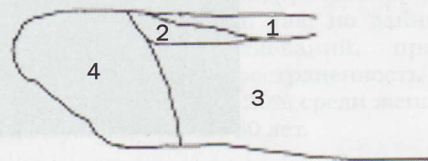
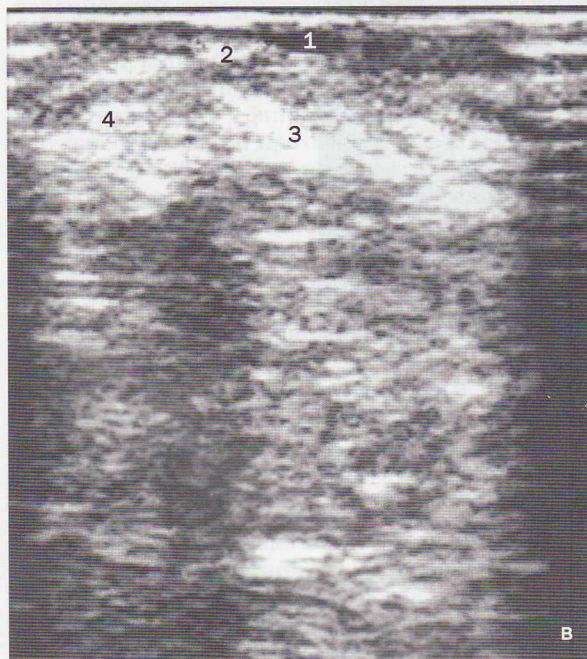
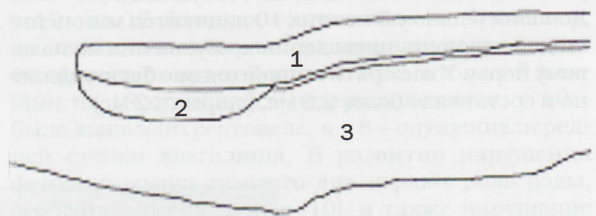
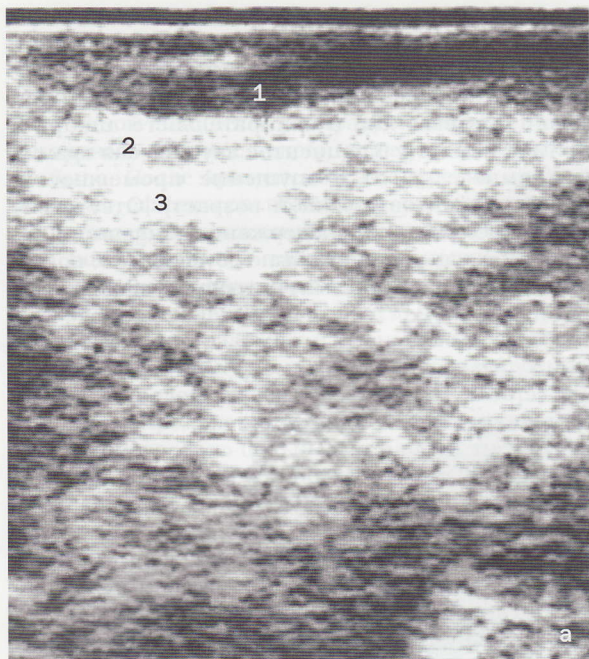

Рис. 1. Ультрасонограмма ректальным датчиком (продольное сечение) у больной Ч. 48 лет, и.б. 4271/2001, через 14 месяцев после операции. На 3 часах имеется рубец занимающий более 50% высоты внутреннего сфинктера. (1 – внутренний сфинктер прямой кишки, 2 – рубцовые изменения внутреннего сфинктера после сфинктеротомии, 3 – наружный сфинктер, 4 – мышца поднимающая задний проход)



**Рис. 2.** Ультрасонограмма ректальным датчиком (продольное сечение) у больной К., 52 лет, и.б. 693/1999, через 17 месяцев после операции. а, б) на 3 часах имеется рубец занимающий 50% высоты внутреннего сфинктера в, г) на 12 часах, в области подкожной и поверхностной порций наружного сфинктера, рубец размером 1,2x0,8 см (1 – внутренний сфинктер прямой кишки, 2 – рубцовые изменения внутреннего сфинктера после сфинктеротомии, 3 – наружный сфинктер, 4 – рубцовые изменения поверхностной порции наружного сфинктера)

Клинические признаки ректоцеле и опущения промежности у 10 пациентов были подтверждены результатами рентгенологических исследований. При дефекографии ректоцеле 1 ст. выявлено у 3 пациенток, 2 ст. – у 6, 3 ст. – у 1 больной. Опущение промежности различной степени отмечено у 10 обследованных больных (Рисунок 3).

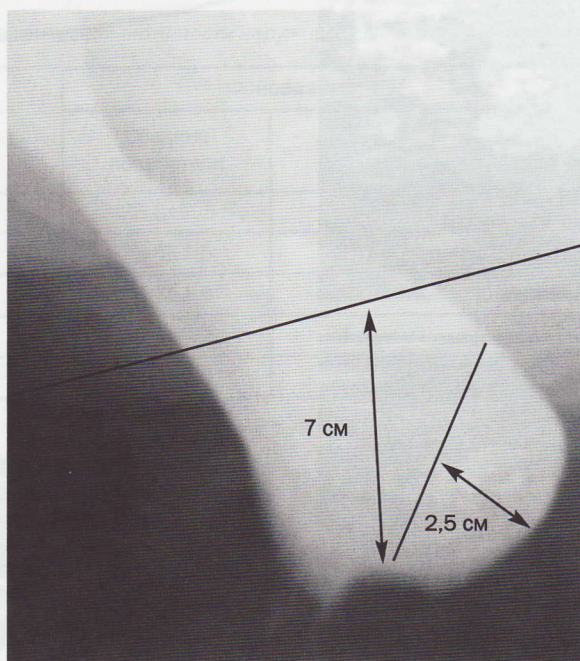
Дополнительно у 5 из этих 10 пациентов мы оценили длительность проведения возбуждения по половому нерву. У всех пяти пациенток оно было удлинено и составляло более 2,5 мс. ( норма  $\leq 2$  мс).

Таким образом, выявленные у этих 19 из 23 пациентов нарушения функции запирающего аппарата прямой кишки, скорее всего, связаны с исходно существовавшими нарушениями функции мышц тазового дна и запирающего аппарата прямой кишки (у 6 пациенток акушерская травма в анамнезе, у 10 – опущение промежности, и у 3 пациентов пожилой возраст). Отсутствие у больных жалоб на недержание кишечного содержимого до операции было обусловлено, по-видимому, наличием спазма внутреннего сфинктера.

Таблица 2. Показатели...

Показатели анатомической активности мышц тазового дна и сфинктера

Исход	
Передняя полуокружность	
Средняя полуокружность	
Задняя полуокружность	
Правая полуокружность	
Левая полуокружность	



**Рис. 3.** Проктодефекограмма больной З., 68 лет, и.б. 0114/2000 в фазе натуживания. Послеоперационная недостаточность анального сфинктера 2 ст. Опущение промежности. Ректоцеле 2 степени. Состояние после иссечения задней анальной трещины боковой подкожной сфинктеротомии 17.01.2000 года. Выпячивание передней стенки прямой кишки на 2,5 см, смещение аноректальной зоны на 7 см ниже лобково-копчиковой линии.

## ОБСУЖДЕНИЕ

**В** нашем исследовании недостаточность анального сфинктера выявлена у 23 (19,6%) из 117 оперированных больных (1 ст. – у 15, 2 ст. – у 8 пациенток). Причинами развития недержания кишечного содержимого у больных, перенесших хирургическое лечение анальной трещины, большинство авторов называют избыточное рассечение внутреннего сфинктера, которое в нашем исследовании было выявлено у 4 пациенток. На значение этого фактора в развитии анального недержания в послеоперационном периоде указывают J. Garsia Agular et. al. [6]. По данным А.Н. Sultan et. al. [13], у 90% женщин с анальным недержанием после операций по поводу анальной трещины при закрытой боковой подкожной сфинктеротомии был рассечен весь внутренний

сфинктер прямой кишки. В связи с этим, предлагается ограничивать протяженность сфинктеротомии верхним краем трещины [11].

У 19 из 23 пациентов в нашем исследовании каких-либо дефектов запирающего аппарата прямой кишки, связанных с оперативным вмешательством, выявлено не было. Восемнадцать из 19 больных составили женщины. У 17 из них в анамнезе имелись роды, в том числе у 15 – осложненные. У 5 пациенток было 2 и более родов в анамнезе.

Для объяснения причины анального недержания в этой группе больных, нам представляются чрезвычайно интересными данные, полученные в госпитале св. Марка А.Н. Sultan и соавт. [14]. Они провели эндоректальную ультрасонографию после родов 202 женщинам. Дефекты запираель-



ного аппарата прямой кишки были выявлены ими у 35% женщин после 1 родов и у 44% женщин после 2 и более родов. Анальное недержание наблюдалось у 13% и 23% женщин, соответственно. Ни у одной женщины, родоразрешавшейся путем кесарева сечения, подобных дефектов выявлено не было. После применения акушерских щипцов дефекты сфинктера возникали у 80% женщин. Вероятность повреждения сфинктера возрастала при родах крупным плодом и продолжительных родах. На возможность клинически не проявляющихся повреждений запирающего аппарата прямой кишки (разрывы и уменьшение толщины наружного сфинктера по передней полуокружности) после родов указывают и другие авторы [4]. Проводя предоперационную эндоректальную ультрасонографию больным анальной трещиной, Sultan и соавт. [13] установили, что у 20% рожавших женщин, не предъявлявших жалобы на недержание кишечного содержимого, имеются дефекты наружного сфинктера по передней полуокружности заднего прохода. Через 2 месяца после закрытой боковой подкожной сфинктеротомии жалобы на недержание предъявляли 30% пациенток, причем у 66% из них во время предоперационной эндоректальной ультрасонографии было выявлено повреждение наружного сфинктера прямой кишки.

Мы наблюдали ультразвуковые признаки повреждения наружного сфинктера по передней полуокружности заднего прохода у 6 из 17 рожавших пациенток (35,3%) с анальным недержением, не связанным с интраоперационным повреждением сфинктера прямой кишки.

Однако, наличие клинически не проявляющихся дефектов сфинктера, является не единственной причиной развития анального недержания. Дефекты сфинктера выявляются не у всех рожав-

ших женщин с анальным недержением [4]. В остальных случаях причиной развития анального недержания могут быть нарушение функции мышц тазового дна. На частое сочетание опущения промежности и анального недержания указывают целый ряд авторов [7]. В нашем исследовании опущение промежности было выявлено у 10 из 19 больных с анальным недержением, не связанным с интраоперационным повреждением сфинктера прямой кишки. Кроме того, у 8 женщин из 19 отмечалось недержание мочи, у 10 – было выявлено ректоцеле, а у 8 – опущение передней стенки влагалища. В развитии нарушения функции мышц тазового дна играют роль роды, особенно многократные [10], а также нарушение опорожнения прямой кишки [7]. С точки зрения ряда авторов, как осложненные роды, так и нарушения дефекации приводят, прежде всего, к травматическому повреждению половых нервов [7], и как следствие, нарушению функции мышц тазового дна. Обследовав 5 из 10 женщин с признаками опущения промежности, мы у всех пациенток выявили увеличение времени проведения возбуждения по половому нерву, более 2,5 мс (норма  $\leq 2$  мс).

Нередко различные нарушения функции держания возникают у лиц пожилого возраста [12]. В нашем исследовании 3 из 19 пациентов с недостаточностью анального сфинктера, не связанной с интраоперационным повреждением сфинктера прямой кишки, были старше 60 лет. Все авторы однозначно указывают на увеличение распространенности анального недержания среди пациентов пожилого возраста. Так, по данным одного из последних исследований, проведенных J.S. Kalantar [8], распространенность анального недержания достигает 20% среди женщин и 17% среди мужчин старше 60 лет.

## ЗАКЛЮЧЕНИЕ

Таким образом, результаты проведенного нами исследования показали, что риск развития анального недержания после хирургического лечения анальной трещины повышают чрезмерное (более 50% высоты) рассечение внутреннего сфинктера, а так же исходно существующие нарушения функции мышц тазового дна на фоне многократных родов, длительно существующих запоров, и пожилого возраста пациентов. Улучшению отдаленных результатов лечения больных анальной трещиной могут способствовать тщательное обследование пациентов, входящих в группу риска, с использованием таких методов,

как электроманометрия, профилометрия и электромиография. У больных с анальной трещиной на фоне нарушения функции мышц тазового дна, а также у пациентов пожилого возраста, скорее всего, следует отказаться от сфинктеротомии и после иссечения анальной трещины проводить медикаментозную релаксацию внутреннего сфинктера. Лечение больных хронической анальной трещиной, входящих в группу риска развития анального недержания, должно проводиться в специализированных учреждениях, располагающих современным оборудованием и квалифицированным медицинским персоналом.

## ЛИТЕРАТУРА

1. Воробьев Г.И. Основы колопроктологии. Ростов-на-Дону: Феникс, 2001, с. 99-109.
2. Полетов Н.Н. Выбор метода оперативного лечения больных хроническими трещинами заднего прохода. Дисс.к.мн. М., 1981, 168 с.
3. Этков В.Н. Лечение анальных трещин боковой подкожной сфинктеротомией. Дисс.к.мн. М., 1984, 157 с.
4. Abramowitz L., Sobhani I., Ganansia R., Vuagnat A., Benifia J.L., Darai E., Madelenat P., Mignon M. Are sphincter defects the cause of anal incontinence after vaginal delivery? Results of a prospective study. Dis Colon Rectum, 2001, 43: 590-596.
5. Corman M.L. Colon and Rectal surgery. Philadelphia: J.B. Lippincott Company, 2003, 784 p.
6. Garsia Aguilar J., Montes C.B., Perez J.J. Incontinence After Lateral Internal Sphincterotomy Anatomic And Functional Evaluation. Dis Colon Rectum, 1998, 41: 423-427.
7. Henry M.M., Swash M. Coloproctology and the Pelvic Floor. Oxford: Butterworth-Heinemann, 1992, 460 p.
8. Kalantar J.S., Howell S., Talley N.J. Prevalence of faecal incontinence and associated risk factors. An underdiagnosed problem in the Australian community? The Medical Journal of Australia, 2002, 176: 4-57.
9. Khubchandani I.T., Reedand J. F. Sequelae of internal sphincterotomy for chronic fissure in ano. Br. J. Surg., 1989, 76: 431-434.
10. Lee S.J., Park J.W. Follow-up evaluation of the effect of vaginal delivery on the pelvic floor. Dis Colon Rectum, 2000, 43: 1550-1555.
11. Littlejohn D.R., Newstead G.L. Tailored lateral sphincterotomy for anal fissure. Dis Colon Rectum, 1997, 40: 1439-1442.
12. Roberts Rosebud O., Jacobsen S. J., Reilly W. T., Pemberton J.H., Lieber M.M., Talley N.J. Prevalence of Combined Fecal and Urinary Incontinence. A Community-Based Study. Journal of the American Geriatrics Society, 1999, 47: 43-51.
13. Sultan A.H., Kamm M.A., Nicholls R.J. Postoperative Study of the Extent of Internal Anal Sfincter Division During Lateral Sphincterotomy. Dis Colon Rectum, 1994, 37: 1031-1033.
14. Sultan AH, Kamm MA, Hudson CN, Thomas JM, Bartram CI. Anal-sphincter disruption during vaginal delivery. N Engl J Med., 1993, 329: 1905-1911.

## ЭФФЕКТИВНОСТЬ ДЕТРАЛЕКСА В ПРОФИЛАКТИКЕ ОСЛОЖНЕНИЙ СКЛЕРОЗИРУЮЩЕЙ ТЕРАПИИ ГЕМОРРОЯ

Проф. Шелыгин Ю.А., д.м.н. Благодарный Л.А., Костарев И.В.

Государственный Научный Центр колопроктологии, кафедра колопроктологии РМАПО (директор и зав. кафедрой акад. РАМН, проф. Г.И. Воробьев.) г. Москва

### АКТУАЛЬНОСТЬ ПРОБЛЕМЫ

**В** настоящее время всё большее развитие получают малоинвазивные методы лечения геморроя – инфракрасная фотокоагуляция, латексное лигирование внутренних геморроидальных узлов, диатермокоагуляция и склерозирующее лечение [2, 3, 5, 6, 12]. Простота техники выполнения, возможность амбулаторного применения и малая травматичность, позволили стать этим методикам достаточно популярными среди больных и колопроктологов.

Склерозирующее лечение геморроя в последние годы находит широкое применение, уступая по частоте среди малоинвазивных методов лишь лигированию латексными кольцами. Некоторые авторы считают, что склеротерапия на современном уровне не менее эффективна и более проста в

исполнении, чем лигирование геморроидальных узлов латексными кольцами. После склерозирующего лечения нет необходимости в госпитализации, а 97-99% пролеченных больных вообще не нуждается в освобождении от трудовой деятельности [10]. Частота выполнения склеротерапии среди малоинвазивных методов колеблется от 11 до 47% [2,6]. В связи с появлением на мировом рынке препаратов последнего поколения из группы детергентов (этоксисклерол, фибровейн) вновь возрос интерес колопроктологов к склерозирующему лечению геморроя. Учитывая эффективное местное воздействие этих препаратов на сосудистую ткань и отсутствие при их применении системного тромбообразования, можно считать, что эти флбосклерозирующие препараты явля-

ются наиболее эффективными и безопасными [7]. В тоже время, по данным различных авторов частота различных осложнений после этого вида лечения колеблется от 5 до 14% [2, 6, 7, 11]. По данным Г.И. Воробьева с соавт. [2], осложнения после склерозирующего лечения отмечены у 9% пациентов. Из них у 4% они носили характер выраженного болевого синдрома, а у 7% – развился тромбоз наружных геморроидальных узлов. У 1,5% пролеченных больных образовался острый парапроктит, а у 1% – изъязвление участка слизистой оболочки, покрывающей внутренний геморроидальный узел.

В последние годы для лечения острого и хронического геморроя стали применяться относительно новые, поливалентные по механизму действия флбосклерозирующие препараты растительного происхождения. В настоящее время эталонным флботропным препаратом, многие хирурги, флбологи и колопроктологи признают Детра-

лекс, состоящий из 450 мг диосмина и 50 мг геспередина.

Механизм действия Детралекса заключается в купировании воспалительных реакций, повышении венозного тонуса, стимуляции венозного кровотока и лимфодренажа [2, 13]. Независимо от своего флботонического действия, препарат обладает противовоспалительной активностью, которая основана на увеличении интенсивности микроциркуляции в кавернозных образованиях геморроидальных узлов и улучшении лимфооттока.

Учитывая, что любой склерозирующий препарат при его введении в подслизистый слой вызывает асептическое воспаление и тромбоз геморроидального узла, с последующим образованием соединительной ткани [7], мы решили изучить эффективность Детралекса при склерозирующем лечении геморроя.

**Цель исследования:** улучшение результатов склерозирующего лечения геморроя.

## МАТЕРИАЛЫ И МЕТОДЫ

**Н** абор аппаратуры для склерозирующего лечения геморроя включает в себя аноскоп с волоконным освещением, специальный шприц с двумя проушинами, с иглой длиной 12 см с изгибом 30 град. в ее концевой части и ограничителем в 1,5 см от ее острого края. В качестве склерозирующего препарата в обеих группах использовался 3% раствор этоксисклерола. Этот препарат, наряду с такими средствами как тромбовар, саггитопрокт, фибровейн, относится к группе флбосклерозирующих растворов, или детергентов, которые при введении в подслизистый слой прямой кишки под геморроидальный узел вызывают коагуляцию белков эндотелия с последующей облитерацией и склерозированием геморроидального узла.

Детралекс назначали за 7 дней до вмешательства в дозировке 500 мг 2 раза в день и в течение 7 дней после вмешательства. В первые 3 дня назначали по 2 таблетки 2 раза в день, а последующие 4 дня по 1-й таблетке 2 раза в день.

С января 2002 года по декабрь 2003 года в ГНЦ колопроктологии проведено сравнительное исследование по изучению эффективности Детралекса у 124 человек страдающих геморроем 1-3 стадии, перенесших склерозирующее лечение. Первую (основную) группу составили 63 пациента с хроническим геморроем, которым проведено склерозирующее лечение 3% раствором этоксисклерола с подготовкой к вмешательству Детралексом (7 дней) и 7-и дневным курсом этим же препаратом после вмешательства. Оценку состояния пациентов проводили на 3-й (Д 3), 7-й (Д 7) и 14-й (Д 14) дни после манипуляции.

Помимо клинической оценки, проводили исследование лабораторных и биохимических показателей крови. Группа сравнения состояла из 61 пациента, которым проведено только склерозирующее лечение.

В качестве поддерживающего лечения из ненаркотических обезболивающих препаратов был разрешен прием Кетонала. В качестве местного лечения

разрешались теплые ванны с ромашкой и свечи с лидокаином.

Из общего числа пациентов первая стадия геморроя отмечена у 19 (15,3%) человек, вторая – у 63 (50,8%), третья стадия у 34 (27,4%) человек. У 8 человек (6,5%) после геморроидэктомии проведено склерозирующее лечение из-за выделения крови из невыраженных «дочерних» геморроидальных узлов. Мужчин было 82 (66,2%), женщин 72 (33,8%). Возраст пациентов колебался от 21 до 78 лет. Средний возраст составил  $47,2 \pm 1,2$  года.

В основной группе из 63 пациентов 1-я стадия заболевания зарегистрирована у 6,3% больных, 2-я стадия у 55,5%, 3-я стадия у 30,1% человек и у 7,5% отмечено выделение крови после ранее произведенной геморроидэктомии. В контрольной группе из 61 пациента, 1-я стадия отмечена у 6,5% больных, 2-я стадия у 55,7%, 3-я отмечена у 31,1% и у 6,5% пациентов отмечен рецидив кровотечений после геморроидэктомии по Миллигану-Моргану.

Длительность анамнеза заболевания составила в среднем  $7,7 \pm 2,4$  лет. Жалобы на выделения алой крови предъявляли 119 (95,8%) пациентов, на выпадение внутренних геморроидальных узлов – 103 (83,0%) пациентов.

Учитывая выраженность различных геморроидальных узлов и тот факт, что одновременно можно вводить склерозирующий препарат не более чем в два внутренних геморроидальных узла, нами проведено склерозирующее лечение в один, два и три этапа. После первой процедуры, каждый последующий этап у пациента выполнялся не ранее чем через 12-14 дней после предыдущего, а также уменьшения размеров геморроидальных узлов и развития в них склеротических изменений.

Одноэтапное лечение было выполнено 19 больным (15,4%), в 2 этапа пролечено 73 пациента (58,8%), трехэтапное лечение выполнено 32 больным (25,8%).

## РЕЗУЛЬТАТЫ

Оценку эффективности применения препарата при склерозирующем лечении геморроя проводили по методике аналоговой шкалы на 3 (Д 3), 7 (Д 7) и 14 (Д 14) дни после манипуляции по следующим параметрам:

1. Очень хорошая (отсутствие болевого синдрома и любых осложнений).
2. Хорошая (кратковременный - в течении 24 часов после процедуры, невыраженный болевой синдром, отсутствие осложнений).
3. Удовлетворительная (болевого синдром, наличие воспалительных осложнений, ликвидированных применением консервативных мероприятий).
4. Эффект отсутствует (выраженный болевой синдром, осложнения потребовавшие хирургического вмешательства).

Эффективность применения Детралекса оценивали как врачи, так и сами пациенты в специальных дневниках, которые исследователь, предварительно, выдавал им на руки.

Выраженных болей и воспалительных осложнений не отмечено ни у одного пациента. В ходе лечения значительно уменьшилась потребность в обезболивающих препаратах. Если в 1-й день пациенты принимали до 200 мг Кетонала, то к 3-у дню дозировка обезболивающих препаратов уменьшилась до 30мг. К тому же прием обезболивающих препаратов в 1-й день потребовался лишь у 37% пациентов, а к 3-му дню их число составляло лишь 9%.

На 7-й день после склерозирующего лечения лишь у 7% отмечено невыраженное чувство дискомфорта, без каких либо воспалительных явлений. На 14-й день ни один пациент не отмечал дискомфорта и болевого синдрома и, при необходимости, в эти сроки всем пациентам проведен 2-й этап склерозирующего лечения.

В основной группе у 91,9% пациентов получены хорошие непосредственные результаты после склерозирующего лечения. У этих пациентов прекратились кровотечения, выпадение узлов, произошла редукция внутренних геморроидальных узлов. При 1-й стадии геморроя хорошие результаты получены у 100% пациентов, при 2-й - у 88,8% и при 3-й - у 78,9% пролеченных пациентов (Табл. 1).

В контрольной группе на третий день после скле-

розирующего лечения, чувство дискомфорта отмечали 73% пациентов, а невыраженные боли в анальном канале 19%. У 2% пациентов отмечен выраженный болевой синдром, обусловленный развитием острого тромбоза наружных геморроидальных узлов, и ликвидированный консервативными мероприятиями.

73% пролеченных пациентов в течение этих дней принимали Кетонал без снижения дозировки. На 7-й день у 37% пациентов отмечен невыраженный болевой синдром, а у 16% пациентов болезненность при исследовании анального канала и невыраженные воспалительные изменения в месте проведения инъекций. Эти явления потребовали специального противовоспалительного лечения. На 14-й день у 11% пациентов отмечалось чувство дискомфорта, а у 7% из-за воспалительных явлений (болезненность, инфильтрация в месте инъекций) в геморроидальных узлах, было отменено повторное введение склерозирующего раствора до стихания воспаления.

В этой группе непосредственные хорошие результаты получены в 75,2% случаев, в том числе при 1-й стадии в 100%, при 2-й у 73,5% и при 3-й стадии у 52,6% пациентов (Табл. 2).

Осложнениями при склерозирующем лечении мы считали тромбоз узла, кровоточащий дефект слизистой оболочки геморроидального узла, образование инфильтрата или острого парапроктита, болевой синдром, кровотечение из склерозированного узла, образование свища прямой кишки. В контрольной группе у двух больных (3,2%) после завершения лечения на 3 и 7 дни, соответственно, развился тромбоз внутреннего геморроидального узла, который редуцировался после консервативной терапии. У одного (1,6%) больного на 7 сутки был выявлен кровоточащий дефект слизистой оболочки геморроидального узла размером до 0,3x0,5 см, что также потребовало дополнительного назначения консервативных мероприятий. У одного (1,6%) человека отмечено развитие болевого синдрома, сохранявшегося около 10-ти часов. По нашему мнению, его возникновение связано с попаданием склерозирующего препарата в мышечный слой кишки из-за технических погрешностей. Следует отметить, что ни у одного больного основной группы осложнений после лечения не отмечено.

Таблица 1. Зависимость результатов склерозирующего лечения от стадии заболевания в основной группе (n-63)

Стадия заболевания	Хороший результат	Удовлетворительный результат	Неудовлетворительный результат
1 стадия	4 (100%)	-	-
2 стадия	32(88,8%)	3 (11,2%)	-
3 стадия	15 (78,9%)	4 (21,1%)	-
После операции	5 (100%)	-	-
Всего:	56 (91,9%)	7 (8,1%)	-

**Таблица 2.** Зависимость результатов склерозирующего лечения геморроя от стадии заболевания в контрольной группе (n=61)

Стадия заболевания	Хороший результат	Удовлетворительный результат	Неудовлетворительный результат
1 стадия	4 (100%)	-	-
2 стадия	25 (73,5%)	9 (26,5%)	-
3 стадия	10 (52,6%)	9 (47,4%)	-
После операции	3 (75%)	1 (25%)	-
Всего:	42 (75,2%)	19 (24,8%)	-

## ОБСУЖДЕНИЕ

Среди малоинвазивных методов лечения геморроя, склерозирующее лечение, после лигирования геморроидальных узлов латексными кольцами, занимает второе место, а частота его применения среди этих методик составляет около 25-30% [2, 7, 11]. К тому же, появление на фармацевтическом рынке новых склерозирующих препаратов (этоксисклерол, тромбовар, фибровейн) вызвало новый интерес к этому виду лечения. Вместе с тем, у 5-14% больных, перенесших склерозирующее лечение возникают различные осложнения, а у 4% пациентов отмечен болевой синдром [2, 6, 7, 11].

По мнению некоторых авторов [2, 11], Детралекс обладает флеботоническим и противовоспалительным действием, поэтому мы решили применить его для профилактики осложнений при склерозирующем лечении геморроя.

Мы изучили эффективность Детралекса при склерозирующем лечении геморроя, проводимого 3% раствором этоксисклерола. Установлено, что на 3-й день после процедуры склерозирующего лечения лишь 61% пациентов отмечали чувство дискомфорта, а 3% невыраженный болевой синдром. В то же время, в эти сроки, у пациентов кон-

трольной группы чувство дискомфорта отмечено в 73% наблюдений, невыраженные боли у 19%, а выраженный болевой синдром у 2% пациентов т.е. в основной группе отмечена достоверно выраженная положительная динамика. В этой же группе отмечено достоверное снижение частоты и количества приема ненаркотических обезболивающих препаратов.

На 7-й день, в основной группе, невыраженный болевой синдром отмечен лишь у 7% пациентов, что также достоверно меньше чем в контрольной группе. На 14-й день, в основной группе, ни один пациент не отмечал болевого синдрома и каких либо осложнений, в то время как в контрольной группе у 11% пациентов отмечено чувство дискомфорта, а у 7% из-за местных воспалительных изменений был отложен второй этап склерозирующего лечения.

Если в основной группе после склерозирующего лечения не отмечено воспалительных осложнений, то в контрольной у 4,2% пациентов развился тромбоз наружных геморроидальных узлов. Хорошие непосредственные результаты в основной группе зарегистрирован у 91,9% пациентов, а в контрольной в 75,2% случаев ( $p < 0,07$ ).

## ЗАКЛЮЧЕНИЕ

Склерозирующее лечение геморроя (первых трех стадий хронического геморроя) при помощи Этоксисклерола с поддерживающим применением флеботонических препаратов (Детралекс) позволяет добиться хороших результатов в 91,3% наблюдений. Улучшение результатов по сравнению с контрольной группой связано с противовоспалительным и обезболивающим действием Детралекса. Эффективность этого препарата

обусловлена купированием воспалительных реакций, уменьшением отека тканей за счет ускорения лимфатического дренажа и устранением микроциркуляторных расстройств.

По нашему мнению, применение комбинированных флеботонических препаратов при склерозирующем лечении геморроя способствует улучшению результатов лечения больных первой, второй и третьей стадиями хронического геморроя.

## ЛИТЕРАТУРА

1. Благодарный Л.А. Клиника-патогенетическое обоснование выбора способа лечения геморроя. Диссертация на соискание ученой степени доктора медицинских наук. М., 1999.
2. Воробьев Г.И., Шелыгин Ю.А., Благодарный Л.А. Геморрой. М., 2002, 192 с.
3. Мельман Е.П., Дацун И.Г. Функциональная морфология прямой кишки и структурные основы патогенеза геморроя. М.: Медицина, 1986, 176 с.
4. Минбаев Ш.Т. Выбор метода лечения геморроя у больных повышенного риска. Диссертация на соискание учёной степени кандидата медицинских наук. М., 1992.
5. Ривкин В.Л., Капуллер Л.Л. Геморрой. Запоры. М.: Медпрактика, 2000, 158 с.
6. Савельев В.С., Алекперова Т.В., Андрияшкин В.В. и др. Флебология: Руководство для врачей. М.: Медицина, 2001, 660 с.
7. Соловьёв О.Л. Склерозирующая терапия в амбулаторном лечении геморроя. Диссертация на соискание учёной степени кандидата медицинских наук. М., 1995.
8. Федоров В.Д., Воробьев Г.И., Ривкин В.Л. Клиническая оперативная колопроктология. М.: Медицина, 1994, 430 с.
9. Фёдоров В.Д., Дульцев Ю.В. Проктология. М.: Медицина, 1984, 384с.
10. Bayer I., Myslovaty B., Picovsky V.M. Rubber band ligation of haemorrhoids. Convenient and economic treatment. J. Clin. Gastroenterol., 1996, 23: 50-52.
11. Garvenda M., Wolter M. Surgical therapy of advanced haemorrhoidal disease: is an ambulatory surgery intervention possible? Chirurg., 1996, 67(9): 940-943.
12. Godeberg P., Kontou J.F. Atlas of haemorrhoids. France, Paris, Les Laboratoires. Servier, 1997, 112.
13. Stelzner F. Haemorrhoidectomy – simple operation? Incontinence, stenosis, fistula, infection and fatalities. Chirurg., 1992, 63(4): 316-326.

# ОПЫТ АМБУЛАТОРНОГО ЛЕЧЕНИЯ ХРОНИЧЕСКОГО ГЕМОРРОЯ МЕТОДОМ ШОВНОГО ЛИГИРОВАНИЯ ГЕМОРРОИДАЛЬНЫХ АРТЕРИЙ ПОД КОНТРОЛЕМ УЛЬТРАЗВУКОВОЙ ДОППЛЕРОМЕТРИИ

Загрядский Е.А.

Медицинский центр «ОН КЛИНИК», г. Москва

## АКТУАЛЬНОСТЬ ПРОБЛЕМЫ

Геморрой – заболевание, занимающее в структуре болезней прямой и ободочной кишки первое место. Среди методов амбулаторного малоинвазивного лечения геморроя наиболее распространенным и радикальным считается лигирование внутренних геморроидальных узлов латексными кольцами. Однако эффективность лечения зависит от стадии заболевания. При II стадии эффективность достигает 91% [2,6], а при лечении III стадии заболевания, снижается до 69-70% [2,3,4,5]. От 10 до 12% пациентов, перенесших латексное лигирование внутренних геморроидальных узлов, нуждаются в хирургическом лечении, в связи с рецидивом заболевания [8]. Одним из недостатков лигирования внутренних геморроидальных узлов латексными лигатурами, можно считать этапность лечения. Лечение проводится в два и три этапа, а в некоторых

случаях требует использования четырех и пяти этапов [1,2,8]. Наличие сопутствующей патологии анального канала (анальная трещина, интрафинктерный свищ прямой кишки, гипертрофированный анальный сосок), является противопоказанием к малоинвазивному лечению [1,2]. В связи с этим проводится разработка новых методов малоинвазивного лечения геморроя. В 1995 г. Morinaga предложено шовное лигирование дистальных ветвей геморроидальных артерий под контролем ультразвуковой доплерометрии. Перспективность метода обоснована в работах как зарубежных, так и российских специалистов [2,5,6,7,8]. Работ об использовании метода в амбулаторной практике в лечение хронического геморроя мы не нашли. В связи с этим нами принята работа с целью определения возможности амбулаторного использования данного метода.

## МАТЕРИАЛЫ И МЕТОДЫ

С октября 2003 по ноябрь 2004 года в Медицинском центре «ОН КЛИНИК» проведено лечение 198 пациентов хроническим геморроем. Среди них было 158 мужчин (80%) и 40 (20%) женщин в возрасте от 23 до 74 лет (средний возраст  $42,0 \pm 9,1$ ). По стадиям заболевания больные распределились следующим образом: I стадия – 3 больных (1,5%), 2 стадия – 58 больных (29,3%), 3 стадия – 121 больных (61,1%), 4 стадия – 16 больной (8,1%). У 34 больных хроническим геморроем 3 стадии, заболевание сочеталось в 26(13,1%) случаях с хронической анальной трещиной, в 2(1%) – с задним интрасфинктерным свищем, а в 6(3%) – с выпадающим гипертрофированным анальным соском (таб. 1).

Основными причинами для обращения врачу были выпадение внутренних геморроидальных узлов нуждающихся в ручном вправлении и рецидивирующие кровотечения (таб. 2).

Длительность заболевания составила от 2 до 25 лет (в среднем  $7,0 \pm 5,15$ ).

Набор аппаратуры для выполнения этого метода лечения включает в себя – эхо-саундер, являющимся преобразователем ультразвуковых волн в аудио-сигналы. К блоку подключается проктоскоп Morigon, снабженный ультразвуковым приемным датчиком, за счет чего при обнаружении геморроидальной артерии возникает шум пульсации геморроидальной артерии. Набор инструментария включает с себя длинный иглодержатель, два зажима Бильрот, специальный толкатель для завязывания узлов и ножницы. Для прошивания геморроидальной артерии используется атравма-

тическая нить «Polysorb» или «Dexon» 2/0.

**Дооперационное обследование.** Всем пациентам производилась ректороманоскопия. Колоноскопия выполнялась у пациентов старше 45 лет или при подозрении на заболевание толстой кишки. Всем пациентам проводились лабораторные исследования: общий и биохимический анализ крови, изучалась свертывающая система крови, определялась группа крови и резус фактор. Проводилось исследование крови на RW, ВИЧ-инфекцию, сывороточные гепатиты В и С.

**Подготовка к операции.** Подготовка толстой кишки проводилась очистительной клизмой за два часа до манипуляции или клизмой двумя тюбиками препарата «Microlax» (Kabi Pharmacia AB).

**Анестезия.** За 30-40 минут до операции проводилась премедикация Кетаролом (1,0 мл) и Супрастином (1,0 мл). С целью малотравматичного введения аноскопа, поскольку его диаметр достаточно большой (2,5-2,8 см.), проводилась обработка перианальной кожи и слизистой анального канала лидокаиновым гелем или мазью «Эмла». У пациентов с нормальным тонусом мышц наружного сфинктера перед введением аноскопа проводилась перисфинктерная анестезия раствором Маркаина 0,5% – 2,0 (Бупивакаин), в точки на 6,3 и 9 часов по условному циферблату. Этим достигалось расслабление мышц наружного сфинктера и нетравматичное введение аноскопа. В тех случаях, когда тонус мышц ослаблен, ограничивались обработкой анального канала анестезирующими мазями. Комбинированные вмешательства проводились под местной анестезией.

Таблица 1. Частота сочетания геморроя и патологии анального канала (n=198)

Сочетание геморроя и патологии анального канала	Абс.	%
Геморрой	164	82,8
Геморрой – хроническая задняя трещина	26	13,2
Геморрой – интрасфинктерный свищ прямой кишки	2	1,0
Геморрой – гипертрофированный выпадающий анальный сосок	6	3,0
Всего:	198	100,0

Таблица 2. Частота симптомов заболевания (n=198)

Симптомы заболевания	Абс.	%
Выпадение узлов – кровотечение после дефекации	107	54,1
Выпадение узлов – кровотечение после дефекации – боль	60	30,3
Выпадение внутренних геморроидальных узлов	28	14,1
Кровотечение после дефекации	2	1,0
Частые тромбозы наружных узлов	1	0,5
ВСЕГО:	198	100,0

### Предоперационная диагностика дистальных ветвей геморроидальных артерий

Для выполнения вмешательства использовалось стандартное положение для литотомии. Периаанальная кожа и анальный канал обрабатывались раствором антисептиков («Octenesept»). Головка аноскопа Morigon смазывалась электропроводящим гелем. Проводилась диагностическая доплерометрия. Наиболее частая локализация артерий выявлена на 1,3,5,7,9,11 часах в позиции для литотомии. Результаты представлены в таблице № 3 и 4. По нашему мнению, кровоснабжение внутренних геморроидальных узлов осуществляется парными артериями. Узел на 11 часах кровоснабжается артериями на 11 и 1 часе, узел на 7 часах кровоснабжается ветками артерий на 7 и 9 часах, узел на 3 часах имеет ветви на 3 и 5 часах.

После проведения диагностической доплерометрии проводилось прошивание геморроидальных артерий.

**Методика операции.** После введения аноскопа в просвет кишки в лигатурное окно аноскопа начинает пролабировать ткань наиболее крупных внутренних геморроидальных узлов (как правило, узлы на 3 и 7 часах), что в некоторых случаях закрывает просвет аноскопа на 1/2-3/4. Поэтому, процедура шовного лигирования начиналась с прошивания артерий на 11 и 1 часе, это позволяло снизить кровоток в остальных артериях и прекратить пролабирование ткани в окно аноскопа. Изолированно восьмиобразным швом прошивались артерии на 3 и 7 часах, единым блоком прошивались артерии на 3-5 и 7-9 часах. Такая процедура позволяет не только блокировать сосудистую ножку внутреннего геморроидального уз-

ла, но также и выполнять его пликацию, установив узел в физиологической позиции. После операции анальный канал, и ампула прямой кишки промывалась через просвет аноскопа «Storz» антисептическими растворами, осматривалась линия швов. В анальный канал вводилась мазь Левасин (Левомеколь). Продолжительность вмешательства составляет от 15 до 35 минут с учетом ультразвуковой доплерометрии. В 26 случаях шовное лигирование сочеталось с иссечением анальной трещины, в 6 случаях с иссечением интрасфинктерного свища. В 6 случаях после шовного лигирования производилось удаление выпадающего гипертрофированного анального соска. Операции проводились по стандартным методикам. Схема операции представлена в рисунке № 1.

**Послеоперационное наблюдение.** Регистрировался период пребывания (в часах) пациента в клинике. Фиксировалось время, когда пациенты считали, что они могли самостоятельно, без посторонней помощи возвратиться домой или уехать на личном автотранспорте. После манипуляции пациенты находились в клинике в среднем от 40 минут до 1 часа после выполнения операции, отпускались домой после контроля артериального давления. Производилось обследование в раннем послеоперационном периоде (7 и 14 дней) и в сроки (1-3 и 6 месяцев). На 7-8 и 14-15-й день выполнялся наружный осмотр, пальцевое исследование, осмотр области прошивания с использованием детского ректоскопа. Регистрировали осложнения, в частности кровотечения из зоны прошивания, отек периаанальной области, подслизистые гематомы. Пациентов опрашивали о сроках возврата к трудовой активности, выраженности болевого синдрома.

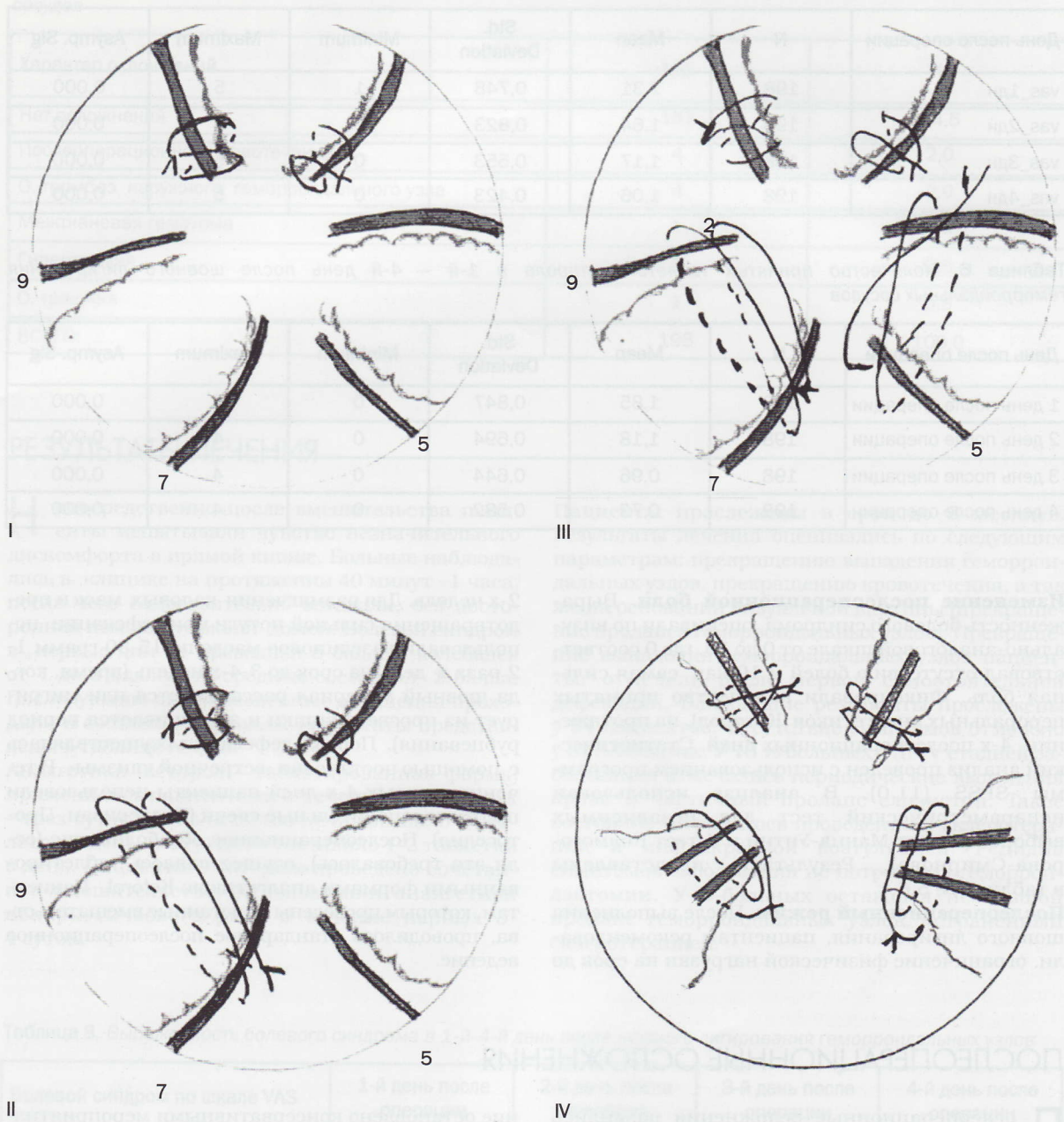
Таблица 3. Результаты диагностической доплерометрии: число дистальных ветвей верхней геморроидальной артерии (n=198)

Число дистальных ветвей верхней геморроидальной артерии	Число больных	%
4 артерии	61	30,8
5 артерий	38	19,2
6 артерий	99	50,0
Всего:	198	100

Таблица 4. Наиболее частая локализация дистальных ветвей геморроидальных артерий (n=198)

Локализация артерии по условному циферблату	Абс.	%
1	189	95,5
3	196	99,0
5	130	65,7
7	192	97,0
9	125	63,1
11	194	98,0





**Рис. 1.** Схема операции шовного лигирования дистальных ветвей геморроидальных артерий под контролем доплерометрии:

*I.* этап операции – изолированное лигирование артерий на 11 и 1 часе

*II.* этап операции – лигирование артерий на 7 и 5 часах единым блоком

*III.* этап операции – лигирование артерий на 3 и 5 часах единым блоком

*IV.* Окончательный вид после завершения операции шовного лигирования дистальных ветвей геморроидальных артерий

**Таблица 5.** Выраженность болевого синдрома после шовного лигирования геморроидальных сосудов (по шкале VAS)

День после операции	N	Mean	Std. Deviation	Minimum	Maximum	Asymp. Sig
vas_1дн	198	2,31	0,748	1	5	0,000
vas_2дн	198	1,64	0,823	0	5	0,000
vas_3дн	198	1,17	0,553	0	5	0,000
vas_4дн	198	1,06	0,423	0	5	0,000

**Таблица 6.** Количество принятых таблеток кеторола в 1-й – 4-й день после шовного лигирования геморроидальных сосудов

День после операции	N	Mean	Std. Deviation	Minimum	Maximum	Asymp. Sig
1 день после операции	198	1,85	0,847	0	4	0,000
2 день после операции	198	1,18	0,694	0	4	0,000
3 день после операции	198	0,96	0,644	0	4	0,000
4 день после операции	198	0,73	0,582	0	4	0,000

**Изменение послеоперационной боли.** Выраженность болевого синдрома, оценивали по визуально-аналоговой шкале от 0 до 10, где 0 соответствовал отсутствию болей и 10 как самая сильная боль. Фиксировали количество принятых пероральных анальгетиков (Кеторол), на протяжении 4-х послеоперационных дней. Статистический анализ проведен с использованием программы SPSS (11.0). В анализе использован непараметрический тест для независимых выборок (U-тест Манна-Уитни и Z-тест Колмогорова-Смирнова). Результаты представлены в таблице № 5,6.

**Послеоперационный режим.** После выполнения шовного лигирования, пациентам рекомендовали, ограничение физической нагрузки на срок до

2-х недель. Для размягчения каловых масс и предотвращения сильной потуги при дефекации использовали вазелиновое масло по 15-30 грамм 1-2 раза в день на срок до 3-4-х недель (время, когда шовный материал рассасывается или мигрирует из просвета кишки и заканчивается период рубцевания). Первая дефекация осуществлялась с помощью постановки «встречной клизмы». В течение первых 4-х дней пациенты использовали противовоспалительные свечи (Постеризан, Протоседил). Послеоперационное обезболивание (если это требовалось), осуществлялось таблетированными формами анальгетиков: Ketorol. Пациентам, которым проведены сочетанные вмешательства, проводилось стандартное послеоперационное ведение.

## ПОСЛЕОПЕРАЦИОННЫЕ ОСЛОЖНЕНИЯ

**П**ослеоперационные осложнения развились у 11 (5,5%) больных. Частота и характер осложнений после шовного лигирования геморроидальных сосудов представлен в таблице № 7. Послеоперационные кровотечения развились на 8-9 день после операции у 4 больных (2%). В одном случае подобное осложнение потребовало экстренной госпитализации и выполнения экстренной геморроидэктомии. В 2-х случаях кровоте-

ние остановлено консервативными мероприятиями и обкалыванием кровоточащего участка слизистой вокруг наложенного шва раствором 1: 10 000 адреналина. В 1 случае наложен дополнительный шов. Причиной кровотечения явилось несоблюдение больными рекомендаций после операции (не использовал послабляющие препараты). Остальные осложнения купированы консервативными мероприятиями.

**Таблица 7.** Частота и характер послеоперационных осложнений после шовного лигирования геморроидальных сосудов

Характер осложнений	Абс.	%t
Нет осложнений	187	94,5
Послеоперационное кровотечение	4	2,0
О. тромбоз наружного геморроидального узла	4	2,0
Межклеточная гематома	1	0,5
Гипертермия	1	0,5
О. трещина	1	0,5
ВСЕГО:	198	100,0

## РЕЗУЛЬТАТЫ ЛЕЧЕНИЯ

Непосредственно после вмешательства пациенты испытывали чувство незначительного дискомфорта в прямой кишке. Больные наблюдались в клинике на протяжении 40 минут – 1 часа, после чего самостоятельно вставали, без посторонней помощи уезжали домой. Болевой синдром в первые дни не превышал 5 баллов, колебался от 1 до 5 баллов, в среднем составлял 2 балла. Последующие дни болезненные ощущения проходили и составляли 1 балла. Результаты представлены в таблице № 8, 9.

Аналгетики (кеторол – таблетированная форма) применялись пациентами в течение первых двух – трех суток. Их количество не превышало 4 таблеток в день, и в среднем составило 1-2 таблетки в день. Пациентам, которым проведено сочетанное вмешательство, использовали аналгетики ненаркотического ряда в течение первых 3-4 суток.

Пациенты прослежены в срок до 8 месяцев. Результаты лечения оценивались по следующим параметрам: прекращению выпадения геморроидальных узлов, прекращению кровотечения, а также на основании визуальной картины (прекращение пролапса геморроидальных узлов). Прекращение выпадения геморроидальных узлов пациенты, отмечали после первой самостоятельной дефекации. Ближайшие результаты прослежены у 94 пациентов. Отсутствие симптомов отмечено у 87% больных. У 13% больных с III-IV стадией заболевания отмечались периодические выделения крови и частичный пролапс слизистой. Такое состояние устранялось проведением склеротерапии и инфракрасной коагуляцией. Рецидив симптомов заболевания не потребовал геморроидэктомии. У 3-больных оставался небольшой пролапс геморроидальных узлов, устраненный склеротерапией.

**Таблица 8.** Выраженность болевого синдрома в 1-й-4-й день после шовного лигирования геморроидальных узлов

Болевой синдром по шкале VAS	1-й день после операции		2-й день после операции		3-й день после операции		4-й день после операции	
	Абс.	%	Абс.	%	%	Абс.	Абс.	%
Vas-0	0	0	2	1,0	2	1,0	5	2,5
Vas-1	21	10,6	102	51,5	170	85,9	180	90,9
Vas-2	107	54,0	65	32,8	19	9,6	11	5,6
Vas-3	59	29,8	24	12,1	5	2,5	1	0,5
Vas-4	10	5,1	4	2,0	1	0,5	1	0,5
Vas-5	1	0,5	1	0,5	1	0,5	0	0
ВСЕГО:	198	100	198	100	198	100	198	100

Таблица 9. Число принятых таблеток Кеторола в 1-й-4-й день после шовного лигирования геморроидальных узлов

Прием анальгетиков (Кеторол)	1-й день после операции		2-й день после операции		3-й день после операции		4-й день после операции	
	Абс.	%	Абс.	%	%	Абс.	Абс.	%
Без таблеток	2	1,0	26	13,1	40	20,2	64	32,3
1 таблетки в день	73	36,9	117	59,1	130	65,7	125	63,2
2 таблетки в день	85	42,9	50	25,3	25	12,6	8	4,0
3 таблетки в день	29	14,6	4	2,0	2	1,0	1	0,5
4 таблетки в день	9	4,6	1	0,5	1	0,5	0	0
ВСЕГО:	198	100	198	100	198	100	198	100

## ЗАКЛЮЧЕНИЕ

По нашему мнению, прошивание геморроидальных артерий под контролем ультразвуковой доплерометрии – патогенетически обоснованная и эффективная лечебная процедура. Эта методика позволяет устранить приток крови к геморроидальным узлам и одновременно зафиксировать геморроидальные узлы в аналь-

ном канале, что предотвращает их выпадение. Использование метода при амбулаторном лечении хорошо переносится больными, не требует этапности лечения и может сочетаться, с иссечением хронической анальной трещины и задним интрасфинктерным свищем прямой кишки.

## ЛИТЕРАТУРА

1. Благодарный Л.А., Шелыгин Ю.А., Ефремов А.В. Непосредственные результаты инструментального лигирования геморроидальных узлов латексными кольцами. Проблемы колопроктологии. Вып.15. Москва 1996. с.87-93.
2. Воробьев Г.И., Шелыгин Ю.А., Благодарный Л.А. Геморрой М., с. 129-130.
3. Канаметов М. Х. Шовное лигирование терминальных ветвей верхней прямокишечной артерии под контролем ультразвуковой доплерометрии в лечении геморроя. Автореф. дисс. канд. мед наук. М., 2002.
4. Bursics A, Morvay K, Kupcsulik P, Flautner L. Comparison of early and 1-year follow-up results of conventional hemorrhoidectomy and hemorrhoid artery ligation: a randomized study. Int. J. Colorectal Dis., 2004 Mar;19 (2):176-80.
5. Lienert M.,Ulrich B. Die dopplergefuhrter Hammoridalarterienligatur Erfahrungsbericht uber 248 Patient. Dtch. Med. Wochenschr 2004,129: 947-950.
6. Morinaga K.,Hasuda K.,Ikeda T. A novel therapapy for internal haemorrhoids: ligation of the haemorrhoidal artery with a newly devised instrument (Moricorn) in conjunction with a Doppler flowmeter. Am.J.Gastroenterol.,1995, 90, 4: 610-613.
7. Narro J. L. Theraie des Hammorrhoidalleidens mittels Hamorrhoidalarterienligatur mit dem Dopplergerat KM-25. Eine neue Alternative zur Hammorrhoidektmie Gummibandligatur nach Barron? Zentralbl Chir., 2004, 129: 208-210.
8. Simon S. B., et al. Short-Term and Long-Term Results of Combined Sclerotherapy and Rubber Band Ligation of Hemorrhoids and Mucosal Prolapse. Dis. Colon Rectum, 2003, 46,9:1232-1237.
9. Steinberg D.M., Liegos H., Alexander-Williams J. Long-term review of the result of rubber band ligation of hemorrhoids. British Journal of Surgery, 1975,62,144-146.
10. Sohn N., Aronoff J.S., Cohen F.S., Weinstein M.A. Transanal hemorrhoidal dearterilization is an alternativ the operativ hemorrhoidectomy. Am.J.Surgery,2001,182 (5): 515-519.
11. Thomson W. H. The nature of haemorrhoids. British J.Surgeri, 1975, 62: 542-552.
12. Jeffery P.J., Ritchie S. M., Miller W., Hawley P.R. The treatment of haemorrhoids by rubber band ligation at St. Mark's Hospital. Postgraduate Midical Journal,1980, 56: 847-849.
13. Wroblecki D.E., Corman M.L., Veidenheimer M.C., Coiler J.A. Long-term evalution of rubber ring ligation in hemarroidal disease. Disease of the Colon and Rectum, 1980, 23: 478-482.

ройство-экспандер (заявка № 2001133226/0352114 от 06.12.2001).

Устройство состоит из прозрачного пластикового, эластичного контейнера цилиндрической формы (рис. 1), диаметр средней части 5,5 см с отверстиями для введения инструментов, лапароскопа, и «окна» для доступа к опухоли.

Устройство работает следующим образом: инвагинируя пластины 1 и 2 внутрь цилиндра,

уменьшается почти вдвое (до 3,0 см) его диаметр (рис.2). В таком виде оно легко вводится в прямую кишку. Видеоконтроль обеспечивает быструю визуализацию опухоли и позволяет избежать травм кишки. После завершения операции пальцем инвагинируются пластины 1 и 2, устройство тем самым принимает первоначальное (нерасправленное) состояние и легко выводится из прямой кишки.

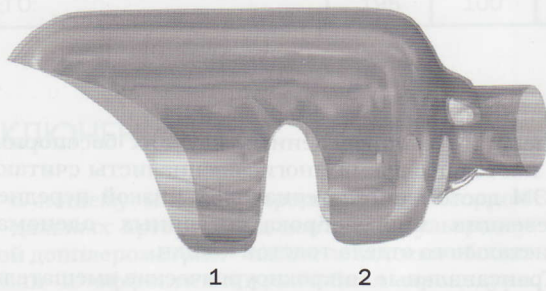


Рис. 1. Вид устройства в расправленном виде



Рис. 2. Вид устройства в нерасправленном виде

#### ТЕХНИКА АППАРАТНОЙ РЕЗЕКЦИИ

(заявка № 2001133226/0352114 от 06.12.01)

В прямую кишку под эндовидеоконтролем в нерасправленном положении вводится устройство совместно с лапароскопом и располагается «окном» над опухолью (рис. 3). Перед введением инструментов устройство расправляется пальцем, введенным снаружи через просвет цилиндра. Основание полипа прошивается через все слои z-образным швом, берется на держалки и, осуществляя его тракцию в противоположную опухоли сторону, инвагинируется стенка кишки с опухолью внутрь устройства.

Аденома клиновидно захватывается между браншами аппарата ENDO-GIA-30 (рис. 4), прошивая и отсекая участок кишки с опухолью. При необходимости проводится повторное прошивание с полным отсечением опухоли (рис.4.Б). При двукратном или трехкратном прошивании появляется необходимость в тракции стенки кишки проксимальнее опухоли книзу, что осуществляется специальным разработанным нами ретрактором, представляющим собой тонкую цилиндрическую трубку, изогнутую на конце под углом 90°.

После этого удаляется резецированный сегмент кишки с опухолью. Перед извлечением устройства пальцем инвагинируется его нижняя стенка таким образом, чтобы оно приняло первоначальное нерасправленное состояние. После этого устройство легко извлекается из прямой кишки.

#### В качестве примера успешного лечения больной раком прямой кишки разработанным нами способом приводим клиническое наблюдение.

Больная К. 77 лет, № истории болезни 11616, находилась на стационарном лечении в отделении колопроктологии областной клинической больницы г. Рязани с 17.07.02 по 23.07.02 года с диагнозом рак прямой кишки T1N-M0; ИБС, стенокардия напряжения II фк., гипертоническая болезнь II ст., сердечно-сосудистая недостаточность 2ст., сахарный диабет 2 тип среднетяжелое течение, ожирение III-IV ст. При фиброколоноскопии и ректороманоскопии на высоте 10,0 см от заднепроходного отверстия на задней стенке обнаружено плотное полиповидное образование бобовидной формы 2,5-2,0-2,5 см, диаметр основания 2,0 см. При гистологическом исследовании обнаружена высокодифференцированная аденокарцинома. Больная категорически отказалась от чрезбрюшинной операции. Поэтому 14.08.02 г. выполнено оперативное вмешательство – трансанальная видеондоскопическая аппаратная сегментарная резекция прямой кишки. Под видеоконтролем в прямую кишку введено устройство в нерасправленном виде совместно с лапароскопом, визуализирована опухоль, пальцем расправлено и фиксировано устройство над опухолью, введены инструменты. Z-образным швом через все слои прошито основание опухоли, осуществлена тракция опухоли вверх, захвачена стенка кишки через все слои между

браншами аппарата ENDO-GIA-30, выполнено клиновидное прошивание и отсечение. Осуществляя дальнейшую тракцию опухоли за держалки вверх и одновременную ретракцию вниз участка кишки проксимальнее опухоли специальным разработанным ретрактором повторным прошиванием, полностью иссечен и извлечен участок кишки с опухолью. После чего устройство приведено в первоначальное положение и извлечено из прямой кишки. При гистологическом исследовании № 17984/90 от 17.08.2002 обнаружена высококодифференцированная аденокарцинома прямой кишки и иссеченный мышечный слой. Послеоперационный период протекал гладко. Больная выписана на 3-и сутки в удовлетворительном состоянии. Осмотрена на 10-30-60-120-180 суток (ФКС, RRS) – патологии не выявлено, линия шовной полосы определяется с трудом (рис. 5).

### ТЕХНИКА РУЧНОГО ШВА

Вводится устройство и располагается «окном» над опухолью. Осуществляется инъекция раствора

адреналина под основание опухоли. В режиме коагуляции намечаются границы резекции, как бы «подрываясь» в слизистую оболочку, (не точно, а непрерывно, что значительно улучшает дальнейшую ориентацию хирурга). Ткани коагулируются только при тракции эндокрючка вверх, что существенно снижает травмирующее действие тока на кишечную стенку. Еще один принципиальный момент: несмотря на форму образования, мы сразу намечаем границы резекции в виде ромба (рис.6), соблюдая естественно радикальность. Это особенно важно при полномстенном иссечении, при этом очень удобно сопоставляются ушивающиеся края. То есть в данном случае применяется принцип пилоропластики по Микуличу из фундаментальной хирургии. А для подслизистой резекции используется техника и инструменты идентичные лапароскопической холецистэктомии.

Для ушивания используется стандартная техника ручного шва без использования серебрянных клипс (рис. 7). Узлы формируются идентично экстракорпоральной технике лапароскопической хирургии.

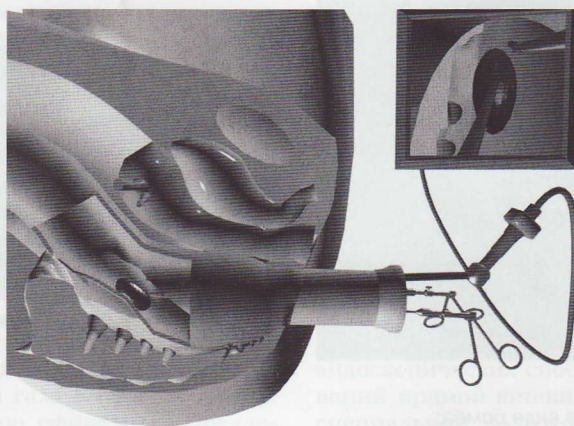




Рис. 3. Устройство введено в прямую кишку и фиксировано над опухолью



а



б

Рис. 4. Клиновидная резекция прямой кишки с опухолью

а – стенка кишки под опухолью помещается между браншами аппарата ENDO-GIA-30;

б – резекция стенки кишки после прошивания.

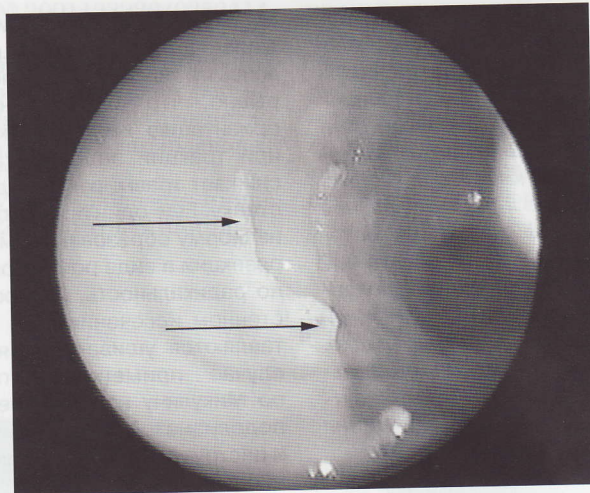


Рис. 5. Фиброколоноскопия у пациентки К через 6 мес


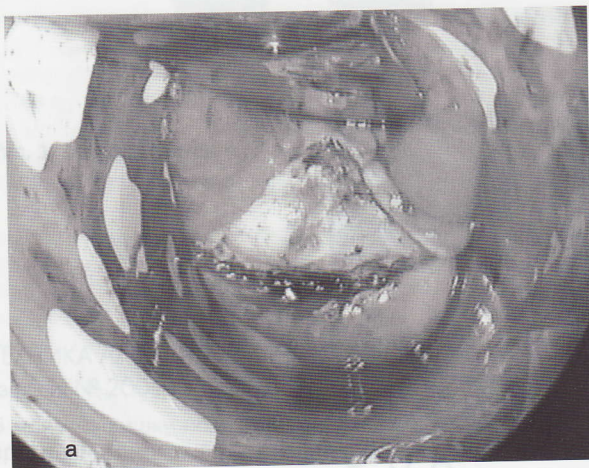


Рис. 6. Резекция стенки кишки в виде ромба:  
а – этап операции;  
б – границы полностенного иссечения (схема).

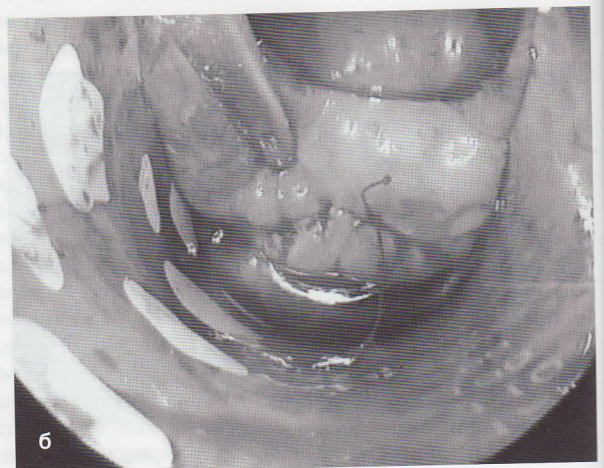
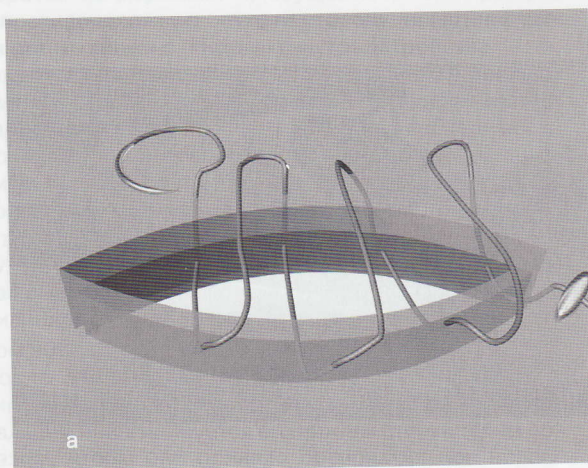


Рис. 7. Ушивание кишечной стенки: а – схема; б – этап операции

Следует отметить, что использование различных ретракторов во время операции позволяет добиться адекватной экспозиции в положении на спине, не зависимо от локализации опухоли (удобно хирургу, анестезиологу, не требуется инфуляции газа).

**Пример.** Больная А. 72 года, № истории болезни 241, находилась на стационарном лечении в отделении колопроктологии областной клинической больницы г. Рязани с 15.01.03 по 23.01.03 года с диагнозом рецидивирующая ворсинчатая опухоль прямой кишки; соп. ИБС, стенокардия напряжения II фк., гипертоническая болезнь II ст. При фиброколоноскопии и ректороманоскопии на высоте 8,0 см от задне-проходного отверстия на передней стенке обнаружена стелющаяся опухоль ромбовидной формы, диаметр основания 3,0 см. При гистологическом исследовании обнаружена ворсинчатая опухоль. 17.01.2003 г. выполнено оперативное вмешательство – трансанальная видеоскопическая полно-

стенная резекция прямой кишки. Под видеоконтролем в прямую кишку введено устройство в нерасправленном виде совместно с лапароскопом, визуализирована опухоль, пальцем расправлено и фиксировано устройство над опухолью, введены инструменты. Осуществлена инъекция раствора адреналина под основание опухоли. В режиме коагуляции намечены границы резекции в виде ромба, отступив 1.0-0.8 см от края опухоли. Выполнена полнотенная резекция стенки кишки с опухолью. Образовавшийся дефект диаметром 4-5 см ушит непрерывным швом в поперечном направлении. После чего устройство извлечено из прямой кишки. При гистологическом исследовании № 1077/84 от 18.01.03 обнаружена ворсинчатая опухоль прямой кишки с инвазией в мышечный слой. Послеоперационный период протекал гладко. Больная выписана на 5 сутки в удовлетворительном состоянии. Осмотрена на 10-30-60-120-180 суток (ФКС, RRS) – патологии не выявлено, линия шовной полосы определяется с трудом.

## РЕЗУЛЬТАТЫ

При аппаратном шве: осложнений и летальных исходов не было. Средняя продолжительность операции составила 35 минут, средний послеоперационный койкодень – 3,5. Отмечена хорошая экспозиция операционного поля, комфортный послеоперационный период. При последующих

осмотрах (ФКС) выявлено 6 (35%) рецидивов. Максимальный период наблюдения составил 4 года.

При ручном пособии также получены неплохие результаты, отмечены лишь большая продолжительность операции и послеоперационного койкодня. Выявлено 8 (26,6%) рецидивов.

## ЗАКЛЮЧЕНИЕ

Предложенное устройство позволяет добиться адекватной экспозиции операционного поля и не требует инфуляции газа в прямую кишку, уменьшает травматизацию сфинктера. Предлагаемая техника позволяет использовать преимущества аппаратной техники (надежность, быстрота, атравматичность, снижение интраоперационной кровопотери и т.д.), избежать возникновения гнойно-воспалительных осложнений параректальной клетчатки, снизить количество

рецидивов, характерных для трансанальных эндоскопических способов удаления новообразований прямой кишки и практически не требует специальной подготовки хирурга. Доступность предложенной техники обусловлено небольшой стоимостью устройства и возможностью использования комплекта аппаратуры для лапароскопической хирургии, который в настоящее время имеется практически в каждом городском хирургическом стационаре.

## ЛИТЕРАТУРА

1. Воробьев Г.И., Царьков П.В., Талалакин А.И., Зарезаев О.А. Трансанальная эндомиохирургия как метод лечения крупных ворсинчатых образований прямой кишки. Проблемы колопроктологии, вып. 17, М., 2000. с. 314-319.
2. Воробьев Г.И., Царьков П.В., Сорокин Е.В. Трансанальная микрохирургия в лечении новообразований прямой кишки. Всероссийская конф. «Актуальные проблемы колопроктологии». Ростов-на Дону, 2001, с. 114-115.
3. Нешитов С.П. Лечение ворсинчатых аденом дистальных отделов толстой кишки. Хирургия, 2001, 7, с. 30-33.
4. Сорокин Е.В. Трансанальное микрохирургическое удаление
- эпителиальных новообразований прямой кишки. Тез. конф. молодых ученых. «Актуальные проблемы колопроктологии». М., МНПИ, 2002, с. 86-87.
5. Buess G., Kipfmuller K., Petal H. Technique of transanal endoscopic microsurgery. Surg. Endosc., 1988, 2, 1: 71-75.
6. Buess G., Mentges B., Manncke K et al. Techniques and results of endoscopic microsurgery of early rectal cancer. Am. J. Surg., 1992, 163, 1: 63-69.
7. Buess G., Mentges B., Manncke K et al. Minimal invasive surgery in the local treatment of rectal cancer. Int. J. Colorect. Dis., 1991, 6, 1: 77-81.



8. Buess G., Thiess R., Gunter M. et al. Endoscopic surgery in the rectum. *Endoscopy*, 1985, 17, 1: 31-35.
9. Hershman M.J., O Leary J. Early experience with transanal endoscopic microsurgery. *Minimally Invasive Ther.*, 1995, 5, 1: 100-101.
10. Hershman M.J., Norby M.R., O Leary J. A new instruments for transanal endoscopic microsurgery. *Surg. Endosc.*, 2000, 14: 104.
11. Kanaya S., Komori J., Sarumaru S. Use of garmonic scalpel for transanal endoscopic microsurgery. *Surg. Endosc.*, 1998, 12, 5: 711.
12. Lirici M.M. Different operation rectoscopes for endoluminal rectal surgery: advantages and limits. *Surg. Endosc.*, 1998, 12, 5: 579
13. Noh S.I., Lee H.W., Choi B.S. et al. Transanal endoscopic microsurgery (TEM) – initial experience of one surgeon in Korea. *Surg. Endosc.*, 1998, 12, 5: 580
14. Richter P., Szura M., Osuch Cz., Kruszyna T. Endoscopic treatment in colorectal adenomas and carcinomas. *Surg. Endosc.*, 1998, 12, 5: 582.
15. Richter P., Szura M., Karcz D., Popiela T. Minimal invasive surgical techniques in multifocal colorectal cancer – case report. *Surg. Endosc.*, 1998, 12, 5: P.722.
16. Sakuyama T., Takamura S., Takahashi N. Retrospective analysis of endoscopic colorectal surgery. *Surg. Endosc.*, 1998, 12, 5: 582.
17. Smith L. Трансанальная эндоскопическая микрохирургия. Малоинвазивная колопроктология. М., Медицина, 1999, с. 113-129.
18. Trompetto M., Clerico G., Luc A. Transanal endoscopic microsurgery: Indications, technique and results. 4th Nat.Conf. Colo-Proctol. with Int. Particip., Varna, Sept. 29-30,1995. *Scr. Sci. Med.*, 1995, 29 (2): 54.
19. Zerilli M., Lotito S., Scarpini M. et al. Leiomioma recidivo del retto trattato mediante microchirurgia endoscopica transanale. *M.G.chir.*, 1997, 18, (8-9): 433-436.

## ОТДАЛЕННЫЕ РЕЗУЛЬТАТЫ ТРАНСАНАЛЬНОГО ЭНДОХИРУРГИЧЕСКОГО УДАЛЕНИЯ ДОБРОКАЧЕСТВЕННЫХ И ЗЛОКАЧЕСТВЕННЫХ НОВООБРАЗОВАНИЙ ПРЯМОЙ КИШКИ

Академик РАМН, проф. Г.И. Воробьев, д.м.н. П.В. Царьков,  
д.м.н. Л.Ф. Подмаренкова, к.м.н. Е.В. Сорокин.

Государственный научный центр колопроктологии  
(директор – академик РАМН, проф. Воробьев Г.И.), г. Москва

### АКТУАЛЬНОСТЬ ПРОБЛЕМЫ

**Т**рансанальное эндохирургическое удаление (ТЭ) – новый малоинвазивный метод, позволяющий через 40 – миллиметровый операционный ректоскоп хирургическим способом иссекать новообразования, локализирующиеся в любом отделе прямой кишки. Метод включает в себя трансанальное эндомикрохирургическое удаление опухоли [10] и открытый безгазовый способ трансанального эндохирургического удаления [3, 4]. Принципиальным отличием первого метода является иссечение новообразования через герметично закрытую полость ректоскопа под давлением углекислого газа с применением стереооптической 6 – кратнo увеличивающей изображение системы. Удаление опухоли вторым методом осуществляется через открытый конец

операционного ректоскопа обычными лапароскопическими инструментами при непосредственном визуальном контроле.

В настоящее время в мире накоплен значительный опыт операций с применением метода трансанального эндохирургического удаления, однако вплоть до настоящего времени имеются лишь единичные публикации, посвященные изучению функциональных результатов применения данного метода [11, 14, 15], что побудило нас к проведению собственного исследования.

**Целью исследования** явилась оценка отдаленных результатов ТЭ удаления новообразований прямой кишки и изучение функционального состояния запирающего аппарата прямой кишки и ее адаптивно-накопительной функции после операции.

## МАТЕРИАЛЫ И МЕТОДЫ

**Клинические наблюдения.** В ГНЦК с 1999 г. метод трансанального эндохирургического удаления использован для лечения 128 больных. Преобладали женщины (78/50). Средний возраст больных составил  $64,5 \pm 11,1$  года (23-85).

Удалены 108 аденом, из которых 15 содержали невыявленные до операции аденокарциномы – 6 Tis, 9 T1G1G2. Кроме того, были иссечены 12 диагностированных дооперационно аденокарцином – 1Tis, 8 T1G1G2, 2T2G1G2, 1T0G2; 3 карциноида и 5 полиповидных новообразований прямой кишки. В 22,2% наблюдений аденомы носили рецидивный характер. Большинство из них в анамнезе имели несколько попыток удаления опухоли различными методами (удалением через ректоскоп, через колоноскоп, посредством трансанального иссечения). Средний размер новообразований составил  $3,3 \pm 1,4$  см (1-8); расстояние от перианальной кожи  $6,4 \pm 2,3$  см (3-15). По форме роста преобладали опухоли с большим размером основания. Так, 36,7% удаленных новообразований составили узловые опухоли на широких основаниях, 35,2% – стелющиеся, 17,2% – распластанные. Только в 7,8% наблюдений были удалены опухоли на ножках, а в 3,1% – подслизистые новообразования. В пределах подслизистого слоя иссечены 52,3% опухолей; в пределах мышечного слоя 29,7%, на всю толщину стенки кишки 18%.

Инструментальному обследованию функционального состояния прямой кишки были подвергнуты 52 пациента, перенесшие ТЭ удаление различных новообразований прямой кишки (мужчины / женщины – 19/33). Средний возраст этих больных составил  $65,1 \pm 8,7$  лет (50-82). Новообразования, средний размер которых составил  $3,3 \pm 1,4$  см (1-6), локализовались в пределах от 3 до 11 см от уровня перианальной кожи (в среднем  $6,4 \pm 2,2$  см). Преобладали стелющиеся (n=20, 38,5%) и узловые аденомы на широком основании (n=24, 46,2%). Доля опухолей на ножке была незначительной (n=8, 15,3%). В большинстве наблюдений опухоль была удалена в пределах подслизистого слоя (n=36, 69,2%), у 10 больных в пределах мышечного слоя (19,3%), 6 пациентов перенесли полностенное удаление опухоли (11,5%). Размер послеоперационного раневого дефекта составил в среднем  $4,5 \pm 1,6$  см (2-7), продолжительность операции  $63,0 \pm 39,7$  мин (5-180). После операции у одной больной отмечена задержка мочеиспускания. Осложнение было купировано консервативными мероприятиями. По гистологическому строению удаленные опухоли были представлены 24 ворсинчатыми аденомами, 12 тубулярно-ворсинчатыми, 2 тубулярными аденомами, 4 аденокарциномами Tis; 8 – T1G1G2; 2 – T2G2.

**Хирургическая техника.** Удаление новообразований производили через операционный ректоскоп диаметром 40 мм, в соответствии с разработанной методикой [2, 3], что позволяло высокопрецизионно иссечь фрагмент пораженной кишечной стенки в пределах интактного слоя во всех направлениях, как по окружности, так и латераль-

но (на уровне подслизистого, в пределах мышечного, на всю толщину кишки).

**Наблюдение за больными.** Все больные после операции находились под динамическим наблюдением. Объем и периодичность обследования пациентов вплоть до 3 летнего периода после операции представлена в таблице 1. Последующие осмотры и инструментальное обследование больных с аденомами проводились один раз в год, а больных раком и малигнизированными аденомами прямой кишки один раз в 3 месяца.

**Инструментальные исследования функционального состояния прямой кишки и ее запирательного аппарата** производили после полного заживления послеоперационной раны, через 3 месяца после операции. Использовали манометрические методики, сфинктерометрию, а также исследование адаптационно – накопительной функции. Манометрическое исследование проводили с использованием специального датчика, который размещали в проекции внутреннего сфинктера и подкожной порции наружного. Для регистрации давления использовали манометрические блоки гастроколопроктологического комплекса «Лоза – 10». Определяли средние величины внутрианального давления и тоническую активность внутреннего и подкожной порции наружного сфинктеров. Ступенчато увеличивая количество введенного в «раздражающий» баллон воздуха, определяли порог ректоанального ингибиторного рефлекса и амплитудно-временные характеристики рефлекторных ответов [5].

*Сфинктерометрию* производили на тоносфинктерометре комплекса «Лоза – 10». Регистрировали тоническое напряжение сфинктера и его максимальное усилие сначала в проекции 3-9 часов, затем 6-12. Вычисляли величину волевого сокращения, которая равнялась разнице между этими показателями.

*Для изучения адаптационной способности* прямой кишки в «раздражающий» баллон за 1 секунду нагнетали 70 мл воздуха, и удерживали его там в течение минуты. Определяли «пиковое давление» (максимальную величину давления в первый момент наполнения баллона), время адаптации (промежуток времени от момента достижения пикового давления до снижения давления до уровня остаточного), и величину остаточного давления в прямой кишке.

*Исследование накопительной функции* прямой кишки проводили с помощью латексного баллона объемом 300 мл. После предварительной калибровки баллона, постепенно увеличивая его наполнение, определяли величину остаточного давления в прямой кишке. Отмечали субъективные ощущения больного, показатели которых характеризовали состояние чувствительности прямой кишки к наполнению: порог чувствительности – минимальный объем воздуха, вызывающий у пациента ощущения наполнения; ощущение позывов – объем, введенный в баллон, при котором возникало первое ощущение позывов; максималь-

но переносимый объем – возникновение настоятельных позывов на дефекацию или болевых ощущений.

Для оценки функциональных результатов полученные в ходе исследования данные сравнивались с нормальными показателями для лиц пожилого возраста [5] (в таблицах представлены в скобках курсивом).

**Опрос.** С целью изучения субъективных ощущений больных после перенесенного оперативного вмешательства и соотнесения их с предоперационными, а также с объективно выявленными изменениями функционального состояния прямой кишки после операции, больным предлагалось оценить свои ощущения, ответив на вопросы анкеты, приведенные в таблице 2.

**Таблица 1.** Периодичность обследования больных

	До операции	ч. 2 нед.	ч. 1 мес.	ч. 6 нед.	ч. 2 мес.	ч. 3 мес.	ч. 6 мес.	ч. 9 мес.	ч. 12 мес.	ч. 15 мес.	ч. 18 мес.	ч. 21 мес.	ч. 24 мес.	ч. 27 мес.	ч. 30мес.	ч. 33 мес.	ч. 36 мес.	Аденома /Рак
Осмотр, пальцевое исследование, РРС, цитологическое исследование мазка, биопсия при необходимости	•	•	•	•	•	•	•	•	•				•				•	A
	•	•	•	•	•	•	•	•	•	•	•	•	•	•	•	•	•	•
Анализ крови на РЭА	•																	A
	•					•	•	•	•	•	•	•	•	•	•	•	•	P
УЗИ органов брюшной полости, малого таза, ректальным датчиком (или ультразвуковая колоноскопия)	•																	A
	•					•	•		•		•		•		•		•	P
Рентгенография органов грудной клетки	•																	A
	•						•		•				•				•	P
Колоноскопия (реже ирригоскопия)	•								•				•				•	A
																		P
Проктография, гастроскопия	•																	A
																		P

Таблица 2. Вопросы для оценки функционального состояния запирающего аппарата прямой кишки

№	Вопросы	Ответ
1	Частота стула	1-2 раза/сут и реже Чаще 2 раз /сут
2	Непроизвольная потеря кишечного содержимого (газообразного, жидкого, твердого)	Всегда Иногда Никогда
3	Способны ли различить характер кишечного содержимого (газообразное, жидкое, твердое)	Всегда Частично Никогда
4	Используете ли гигиенические подкладки	Да Нет
5	Максимальное время возможной задержки дефекации при появлении позыва	менее 1 мин от 1 до 5 мин более 5 мин

## РЕЗУЛЬТАТЫ

Объем кровопотери был минимальным, в среднем составил  $25,5 \pm 34,2$  мл (0-155). Длительность операции  $60,0 \pm 36,5$  мин (10-190). В послеоперационном периоде у одного больного (0,8%) развилось кровотечение из раны, что потребовало повторной госпитализации и прошивания кровоточащего участка. Летальных исходов не было. Послеоперационный койко-день составил в среднем  $6,1 \pm 2,8$  дня (2-15). Прослежены 100% больных, средний период наблюдения за ними составил  $29,5 \pm 13,2$  мес (1-61). В 9 наблюдениях зарегистрирован рецидив аденомы (8,3 %), в связи с чем у пяти больных было выполнено повторное трансанальное эндохирургическое удаление, у двух – петлевая электроэксцизия через ректоскоп, и у одного – электроэксцизия через колоноскоп. Одной больной в связи с развитием крупного многоочагового рецидива заболевания выполнена брюшно-анальная резекция прямой кишки. Рецидива аденомы не зарегистрировано ни у одного из 9 повторно оперированного больного. Не выявлено ни одного местного рецидива или отдаленных метастазов аденокарциномы.

### Функциональные результаты

По показателям внутрианального давления (таблица 3) и по результатам сфинктерометрии (таблица 4) не выявлено различий с нормальными значениями для лиц пожилого возраста ( $P > 0,05$ ). Ректоанальный ингибиторный рефлекс был отмечен у всех больных, подвергшихся инструментальному обследованию функционального состояния прямой кишки. Не было выявлено отличий ( $P > 0,05$ ) по амплитуде и длительности рефлекторных ответов наружного и внутреннего сфинктеров, однако отмечалось уменьшение порога рефлекса внутреннего сфинктера ( $P < 0,05$ ) (таблица 5). Зарегистрировано увеличение пикового давления в прямой кишке по сравнению с нормальными по-

казателями для лиц пожилого возраста ( $P < 0,05$ ). Отмечено повышение остаточного давления ( $P < 0,05$ ) и увеличение времени адаптации ( $P < 0,05$ ) у оперированных больных (таблица 6), а также уменьшение показателей максимально переносимого объема ( $P < 0,05$ ), при относительно неизменном пороге чувствительности ( $P > 0,05$ ) и объеме первого ощущения позыва ( $P > 0,05$ ) (таблица 7).

Все 128 оперированных больных ответили на вопросы анкеты.

Только у одного пациента (0,8%) в послеоперационном периоде отмечено развитие многомоментной дефекации.

Ни один больной как до, так и после операции не испытывал затруднений с дифференцированием компонентов кишечного содержимого.

Двое пациентов испытывали затруднения с держанием жидкого компонента стула и газов в ближайшие 2 месяца после операции, что вынуждало их использовать гигиенические подкладки. У одного из них трансанальное эндохирургическое удаление сопровождалось переходом на трансанальное иссечение, у другого новообразование располагалось в непосредственной близости от аноректальной линии, и иссечение опухоли сопровождалось частичным иссечением переходной зоны аноректальной линии. По прошествии 3 месяцев после операции отмечено полное восстановление функции анального держания, больные прекратили использование подкладок.

Одна пациентка была неспособна удерживать кишечное содержимое более 10 минут, однако эти явления она отмечала и до оперативного вмешательства.

Анализ результатов опроса не позволил выявить достоверных различий между до- и послеоперационными данными ни по одному из опрашиваемых критериев (таблица 2).

Таблица 3. Показатели внутрианального давления

Исследуемая группа	Анальное давление, мм.рт.ст. (M ± m)	
	Наружный сфинктер	Внутренний сфинктер
Мужчины, n=18	31,3±2,7 (38,6±3,4)	53,4± 4,7 (50,9±4,0)
Женщины, n=34	39,2±2,7 (34,4±4,0)	56,4±3,1 (49,2±4,2)
В среднем по группе, n=52	37,0±1,8 (36,0±3,3)	55,7±2,4 (50,4±3,1)

Таблица 4. Показатели сфинктерометрии по двум направлениям branшей сфинктерометра

Исследуемые параметры	M ± m			
	Мужчины, n=18		Женщины, n=34	
	3-9 часов	6-12 час	3-9 часов	6-12 час
Тоническое напряжение (гр)	331±29,7 (401±10,8)	290±34,0 (340±11,8)	291±30,1 (350±9,6)	256±19,8 (245±7,1)
Максимальное усилие (гр)	469±47,4 (570±11,7)	427±42,2 (505±12,0)	449±33,9 (514±10,2)	420±31,1 (373±8,2)
Волевое сокращение (гр)	138±27,3 (169±9,9)	137±27,8 (145±10,2)	158±25,2 (164±9,4)	164±24,7 (128±9,1)

Таблица 5. Показатели рефлекторных ответов сфинктеров заднего прохода в момент ректо-анального рефлекса (52 пациента)

Параметры	M ± m	
	Наружный сфинктер	Внутренний сфинктер
Порог рефлекса (мл)	17,3±1,3 (22,3±5,2)	16,7±1,8 (25,0±5,4) P<0,05
Амплитуда (мм. рт. ст)	7,6±0,7 (6,3±1,8)	24,5±2,3 (20,3±2,4)
Длительность (сек)	5,3±0,4 (6,2±1,2)	17,1±0,8 (16,4±1,9)

Таблица 6. Показатели адаптационной способности прямой кишки при объеме раздражения 70 мл (52 пациента)

Показатели	M ± m
Величина «пикового» давления (мм рт.ст.)	60,7±1,9 (35,5±8,2) P<0,05
Время адаптации (сек)	10,7±0,9 (6,5±0,9) P<0,05
Остаточное давление (мм рт. ст)	27,2±1,6 (12,5±2,3) P<0,05

Таблица 7. Чувствительность прямой кишки к наполнению (52 пациента)

Показатели	M ± m
Порог чувствительности (мл)	25,3±3,0 (30,5±6,5)
Ощущения позывов (мл)	100,3±6,1 (100,5±10,2)
Максимально переносимы объем (мл)	190,0±6,4 (256,5±12,8) P<0,05

## ОБСУЖДЕНИЕ

Доброкачественные эпителиальные опухоли толстой кишки обнаруживаются в 28,6% аутопсий умерших от других причин пациентов [9]. Преимущественная локализация аденом – прямая кишка и область ректосигмоидного перехода [13]. Необходимость их удаления в первую очередь обусловлена риском малигнизации, который может варьировать, по данным разных авторов, от 14,4% до 90 % [1, 6, 16, 18]. В настоящее время локальное удаление аденомы в пределах здоровых тканей расценивается большинством авторов как адекватное и достаточное лечение.

Местное иссечение можно считать адекватным и при раке «низкого риска» (высоко- или умеренно-дифференцированной аденокарциноме с глубиной инвазии не глубже подслизистого слоя кишечной стенки (T1 G1G2)), что связано с редким (до 5 %) поражением регионарных лимфоузлов [12].

Местное иссечение также может быть выполнено при низкодифференцированных аденокарциномах T1, и аденокарциномах T2 у пожилых больных с тяжелыми сопутствующими заболеваниями. Данный подход можно считать оправданным потому, что трансабдоминальное удаление опухоли включает в себе более высокий риск развития осложнений или летального исхода и зачастую приводит к значительному изменению функционального состояния прямой кишки и состоянию ее запирающего аппарата.

Вплоть до настоящего времени для удаления аденом прямой кишки наиболее часто используется эндоскопическая петлевая электроэксцизия через колоноскоп, что обусловлено в первую очередь малоинвазивным характером вмешательства и удовлетворительными функциональными результатами. Вместе с тем, результаты применения метода существенным образом зависят от особенностей роста и размеров удаляемого новообразования. Так, частота развития рецидивов при удалении крупных аденом (более 3 см) достигает уже от 19,5 до 50% [1, 8]. Кроме того, из-за технических особенностей метода (необходимости работы колоноскопом в положении максимального изгиба), удаление близко расположенных к зубчатой линии новообразований сильно

затруднено [1]. Удаление через колоноскоп является неоправданным при инвазии аденокарциномы в подслизистый слой (T1), что обусловлено невозможностью удаления в более глубоких слоях кишечной стенки из-за ограниченных возможностей гемостаза [1].

Трансанальное иссечение – широко используемый хирургический малоинвазивный метод удаления опухолей прямой кишки. Технические возможности позволяют иссекать опухоль в пределах любого выбранного интактного слоя кишечной стенки. Однако эффективность метода во многом зависит от высоты расположения опухоли в прямой кишке. Кроме того, причиной неполного удаления является зачастую неудовлетворительная визуализация операционного поля [8, 10, 19].

Трансанальная эндомикрохирургия (ТЭМ), при всех своих преимуществах, имеет существенный недостаток – высокую стоимость необходимого комплекта инструментов. С целью уменьшения стоимости лечения и увеличения доступности методики, многие исследователи пытаются ее модифицировать. Так, Swanstrom LL, 1997 – публикует сообщение об использовании трансректального видеоэндоскопического удаления опухоли [19], Nakagoe T., 2002 – об использовании безгазового трансанального видеоэндоскопического удаления [17]. Есть сообщения об использовании модифицированной модели операционного ректоскопа с приподнимающимся передним козырьком для ТЭМ [20]. Некоторые исследователи еще более упрощают методику, предлагая использовать вместо операционного ректоскопа пластиковое устройство – экспандер, через которое производится удаление опухоли с применением аппаратного или ручного шва [7]. Однако упрощение метода, с нашей точки зрения, не должно сопровождаться снижением его эффективности. Отдаленные результаты применения данной методики (26,6% рецидивов аденомы при ручном пособии, и 35% – при использовании аппаратного шва [7]) свидетельствуют о ее технологическом несовершенстве.

Анализируемое в этой статье трансанальное эндохирургическое удаление удачно сочетает преимущество существующих малоинвазивных методов. Благодаря возможности высокоточного удаления опухоли через операционный ректоскоп крайне редко наблюдаются рецидивы аденом (8,3%). Вместе с этим, продолжительное нахождение в прямой кишке ректоскопа большого диаметра может оказать влияние на запирающий аппарат. Кроме того, потеря части кишечной стенки и образование на месте дефекта рубца, не выполняющего функции здоровой ткани, в свою очередь могут привести к изменениям функционального состояния прямой кишки.

Проведенные инструментальные исследования (показатели внутрианального давления, сфинктерометрии, амплитуда и длительность рефлекторных ответов обоих сфинктеров) не выявило достоверных изменений со стороны запирающего аппарата прямой кишки, что объективно свидетельствует об отсутствии факторов, которые могли бы привести к недержанию у пациентов после трансанального эндохирургического удаления опухоли. Это подтверждено и результатами опроса больных.

Зарегистрированное уменьшение порога рефлекса внутреннего сфинктера напрямую может быть связано с изменением адаптационной способности прямой кишки. Так, потеря части кишечной стенки и образование рубца на месте операции приводит к уменьшению объема прямой кишки. Именно с общим уменьшением объема и было связано увеличение чувствительности внутреннего сфинктера, в результате которого меньше количество кишечного содержимого вызывает рефлекторный ответ.

Проведенное исследование позволило выявить

снижение резервуарной емкости прямой кишки после трансанального эндохирургического удаления опухоли, на что указывают увеличение пикового давления и уменьшение максимально переносимого объема. Зарегистрированное увеличение времени адаптации свидетельствует о ригидности стенок органа. При этом способность кишечной стенки к растяжению сохранена, однако она недостаточна, о чем свидетельствует увеличение остаточного давления.

На основании выявленных изменений функционального состояния прямой кишки было бы возможно ожидать развития многомоментной дефекации у больных. Однако, как свидетельствуют результаты опроса после операции, данное явление наблюдалось достаточно редко (0,8% наблюдений), что свидетельствует о наличии у прямой кишки больших компенсаторных возможностей.

В целом, полученные результаты не противоречат данным других исследователей, что подтверждает минимальное влияние трансанального эндохирургического удаления на состояние запирающего аппарата прямой кишки и ее функциональное состояние. Вместе с этим, нам не удалось выявить достоверных различий, выявленных другими авторами по изменению состояния внутреннего сфинктера, что может быть связано с использованием различных контрольных групп. Наиболее правомочным, на наш взгляд, является использование в качестве контрольной группы здоровых лиц пожилого возраста. Сравнение же функционального состояния после операции с предоперационным с нашей точки зрения является некорректным, поскольку наличие опухоли в прямой кишке само по себе может вызвать изменение функционального состояния прямой кишки и ее запирающего аппарата.

## ЗАКЛЮЧЕНИЕ

Проведенный анализ свидетельствует о высокой эффективности трансанального эндохирургического удаления доброкачественных эпителиальных новообразований прямой кишки (для оценки эффективности лечения рака требуется более длительный период наблюдения).

Данный метод является малоинвазивным и органосохраняющим видом оперативного вмешательства. После трансанального эндохирургиче-

ского удаления новообразований прямой кишки функция наружного и внутреннего сфинктеров не страдает, в связи с чем отсутствуют факторы, которые могли бы привести к развитию недержания в послеоперационном периоде. Проведенное исследование позволило выявить изменение функциональной емкости прямой кишки, причиной чему является потеря части кишечной стенки и образование на месте дефекта рубца, не выполняющего функции здоровой ткани.

## ЛИТЕРАТУРА

1. Веселов В.В. Эндоскопическое лечение больных с большими и гигантскими аденомами толстой кишки. Дисс. док. мед. наук. М., 1997, 295 с.
2. Воробьев Г.И., Одарюк Т.С., Царьков П.В., Сорокин Е.В. Трансанальный эндохирургический метод удаления опухолей прямой кишки. Хирургия, 2003, № 10, с. 58-63.
3. Воробьев Г.И., Одарюк Т.С., Царьков П.В., Сорокин Е.В.

- Трансанальное эндохирургическое удаление новообразований прямой кишки. Колопроктология, 2003, № 3 (5), с. 8-13.
4. Воробьев Г.И., Царьков П.В., Талаланин А.И. Трансанальная эндомикрохирургия в лечении эпителиальных новообразований прямой кишки (первый опыт применения). Анналы хирургии, 1999, № 6 с. 129-133.
5. Подмаренкова Л.Ф. Механизмы формирования моторной

- и накопительной функций прямой кишки в норме и при нарушении сфинктерного аппарата. Дисс. док. мед. наук. М., 2000, 298 с.
6. *Пожарисский К.М.* Патоморфология эпителиальных новообразований толстой кишки и их онкологическое значение. Тезисы межгосударственного симпозиума Современное состояние проблемы колоректального рака. Тверь, 8-9 сентября, 1993, Санкт-Петербург, 1993, с.76-79.
  7. *Пучков К.В., Юдин И.В., Хубезов Д.А., Юдина Е.А.* Трансанальная эндоскопическая микрохирургия: техника аппаратного и ручного шва. Доклад на конференции молодых ученых. Актуальные проблемы колопроктологии. М., 2004.
  8. *Тихонов И.А.* Клиника, диагностика и результаты лечения ворсинчатых новообразований толстой кишки. Дисс. канд. мед. наук. М., 1986, 144 с.
  9. *Федоров В.Д., Капуллер Л.Л., Журавлев Н.В.* Морфостатистическая характеристика аденом толстой кишки по данным 1915 аутопсий. Архив патологии, 1988, № 10, с. 37-42.
  10. *Buess G, Thiess R, Hutterer F., et al.* Die transanale endoskopische Rektumoperation: Erprobung einer neuen Methode im Tierversuch. Leber Magen Darm 1983, 13: 73-77.
  11. *Herman RM, Richter P, Walega P.* Anorectal sphincter function and rectal barostat study in patients following transanal endoscopic microsurgery (tem). XVIIth biennial congress of ISUCRS. Malmö, Sweden, June 7-11, 1998: 69.
  12. *Hermanek P, Gall FP.* Early (microinvasive) colorectal carcinoma. Pathology, diagnosis, surgical treatment. Int. J. Colorectal Dis., 1986, 1(2): 79-84.
  13. *Jahadi MR, Bailey W.* Papillary adenomas of the colon and rectum: a twelve-year review. Dis. Colon Rectum, 1975, 18: 249-253.
  14. *Kennedy M, Lubowski D, King D.* Transanal Endoscopic Microsurgery Excision- Is Anorectal Function Compromised? Dis. Colon and Rectum, 1999, 42, (4): A52-53.
  15. *Kreis ME, Jehle EC, Haug V, Manncke K, Buess GF, Becker HD, Starlinger MJ.* Functional results after transanal endoscopic microsurgery. Dis. Colon Rectum, 1996, 39: 1116-1121.
  16. *Muto T, Bussey HJ, Morson BC.* The evolution of cancer of the colon and rectum. Cancer, 1975, 36: 2251-2270.
  17. *Nakagoe T, H. Ishikawa, T. Sawai, T. Tsuji, K. Tanaka and H. Ayabe.* Surgical technique and outcome of gasless video endoscopic transanal rectal tumour excision. British Journal of Surgery, 2002, 89, 6: 769.
  18. *Stulz J.P., Petrelli N.J., Herrera L., Mittelman A.* Colorectal villous and tubulovillous adenomas equal to or greater than four centimeters. Ann. Surg., 1987, 207: 65-71.
  19. *Swanstrom LL, Smiley P, Zelko J, Cagle L.* Video endoscopic transanal-rectal tumor excision. Am. J. Surg., 1997; 173: 383-385.
  20. *Yamashita Y, Sakai T, Maekawa T, Shirakusa T.* Clinical use of a front lifting hood rectoscope tube for transanal endoscopic microsurgery. Surg. Endosc. 1998, 12: 151-153.

## ОПТИМИЗАЦИЯ ДИАГНОСТИЧЕСКОГО АЛГОРИТМА И ВЫБОР ХИРУРГИЧЕСКОЙ ТАКТИКИ У БОЛЬНЫХ ВОРСИНЧАТЫМИ НОВООБРАЗОВАНИЯМИ ТОЛСТОЙ КИШКИ

Проф. Гатауллин И.Г., проф. Петров С.В., Игуменов А.В.

Казанская Государственная медицинская академия  
(ректор – проф. Михайлов М.К.), г. Казань

### АКТУАЛЬНОСТЬ ПРОБЛЕМЫ

**В**орсинчатые аденомы отличаются особенно высокой склонностью к перерождению и рецидивированию. Частота их малигнизации достигает 71% [1]. Предраковый характер ворсинчатых опухолей не вызывает сомнений. Большинство авторов считают, что колоректальные ворсинчатые опухоли являются облигатным предраком [2, 5]. В связи с высоким риском злокачественной трансформации ворсинчатых опухолей, их ранняя диагностика и своевременное лечение является частью мероприятий

по снижению заболеваемости раком толстой кишки.

Неудовлетворительные результаты лечения больных с этой патологией обусловили необходимость выработки диагностического алгоритма, позволяющего обосновать лечебную тактику:

До настоящего времени остаются нерешенными вопросы ранней диагностики колоректальных ворсинчатых новообразований, достоверного выявления злокачественной трансформации и единого подхода к лечению. Очевидно, именно



этим обстоятельством можно объяснить определенный процент расхождения результатов дооперационного обследования больных крупными ворсинчатыми опухолями и морфологическими исследованиями удаленных новообразований. По данным Л.П.Орловой и К.В.Марковой [3] разработанные ультразвуковые критерии озлокачествления ворсинчатой аденомы позволили установить этот диагноз в 90% случаев.

Благодаря успехам биохимии и молекулярной биологии в настоящее время в арсенале исследователей и клиницистов имеется огромное количество биологически значимых показателей, которые могут помочь в диагностике раннего колоректального рака, возникшего на фоне ворсинчатого новообразования и, соответственно, в выборе адекватного метода лечения. Появились принципиально новые возможности ис-

пользования антител, как наиболее чувствительных из существующих сегодня биологических маркеров клеток и их компонентов [4]. Разработка алгоритма диагностики злокачественной трансформации ворсинчатых опухолей, включающего лучевые, иммуногистохимические методы, может привести к выработке четких показаний к проведению органосохраняющих операций, своевременному выполнению расширенных и радикальных вмешательств, что позволит значительно улучшить результаты лечения этой группы больных.

#### Цель исследования

Улучшение результатов диагностики и хирургического лечения больных колоректальными ворсинчатыми новообразованиями.

## МАТЕРИАЛЫ И МЕТОДЫ

Работа основана на анализе результатов клинического обследования и лечения 91 пациента с крупными ворсинчатыми опухолями толстой кишки от 22 до 83 лет.

Основная доля новообразований толстой кишки приходилось на прямую кишку – 79 случаев (86,3%), на левые отделы толстой кишки – 10 случаев (11,6%), на правые отделы – 2 случая (2,1%).

По характеру роста колоректальные новообразования были узловыми – в 60 наблюдениях (65,8 %) и стелющимися – в 31 наблюдении (34,1%).

Все пациенты были прооперированы. Шестнадцать больных колоректальным раком были направлены для прохождения комбинированного лечения в онкологическое отделение. Остальным 75 больным, в зависимости от локализации опухоли и её размеров, были выполнены различного вида оперативные вмешательства (табл. 1).

Всем больным проводили пальцевое исследование прямой кишки. У 41 из 91 пациента выявлено новообразование прямой кишки, доступное пальцевому исследованию В 6 случаях был заподозрен злокачественный характер опухоли – большие размеры образования (более 2 см в диаметре), наличие участков уплотнения, втяжения, оценивались нами как косвенные признаки злокачественной трансформации.

Ректороманоскопию провели 91 больному; из них у 79 выявили новообразование прямой кишки. Фиброколоноскопию выполняли всем больным с выявленными образованиями прямой кишки.

Выявили дополнительно 12 новообразований толстой кишки. При наличии сопутствующих полипов толстой кишки осуществляли полипэктомию с помощью петли. При выявлении крупных колоректальных новообразований больным выполняли ирригоскопию. Рентгеновскую компьютерную томографию выполняли после предварительного комплексного исследования, как дополнительный метод диагностики при подозрении на опухолевую инфильтрацию.

Ультразвуковую эхографию прямой кишки проводили с использованием ректального датчика линейного и радиального сканирования, с обзором 360° и с частотой от 5 до 10 МГц.

Ультразвуковую колографию выполняли во время ирригации толстой кишки водой. Для проведения эхоколографии использовали трансабдоминальный конвексный датчик с частотой от 2,5 до 7,5 МГц.

Биопсийный и операционный материалы отправляли на морфологическое исследование, включавшее стандартное гистологическое исследование и иммуногистохимический тест на тканевые биомаркеры.

Иммуногистохимические исследования проведены с помощью набора моноклональных антител к маркеру Ki-67, мутантному белку гена p53, а также к РЭА. Иммуногистохимические реакции на парафиновых срезах проводили с помощью систем стрептавидин-биотин (LSAB 2, DakoCytomation) и авидин-биотин (Novostain, Novocastra).

Таблица 1. Виды оперативных вмешательств (сводная таблица)

Виды оперативных вмешательств	Количество больных (%)
Эндоскопическое удаление	34 (45,3%)
Трансанальное иссечение	32 (42,6%)
Брюшно-анальная резекция	3 (4,1%)
Левосторонняя гемиколэктомия	2 (2,6%)
Правосторонняя гемиколэктомия	1 (1,3%)
Резекция сигмовидной кишки	3 (4,1%)

## РЕЗУЛЬТАТЫ

Исходя из поставленных задач и в зависимости от объема проведенного предоперационного обследования, больные были разделены на 2 группы: I группу – 27 пациентов – составили больные, комплекс обследования которых включал в себя обязательное клиническое и биохимическое исследование крови, ЭКГ, пальцевое исследование прямой кишки, ректороманоскопию, фиброколоноскопию, ирригоскопию, ультразвуковое исследование органов брюшной полости и малого таза; II группу – 48 больных – составили пациенты, которым помимо вышеперечисленных обследований были проведены трансректальное ультразвуковое исследование, ультразвуковая колография, компьютерная томография органов малого таза, иммуногистохимические исследования удаленных препаратов.

Методом трансректального ультразвукового исследования обследовали 48 пациентов; из них у 40 (83,3%) было выявлено новообразование прямой кишки с признаками ворсинчатой опухоли, у 3 (6,3%) – новообразование прямой кишки с признаками инвазии, у 5 (10,4%) пациентов определялись параметры неизменной ультразвуковой картины.

Из выявленных опухолей прямой кишки 2 (4,7%) новообразования носили циркулярный характер,

18 (41,3%) занимали более 3/4 окружности кишки, более 1/2 – 23 (53,4 %); протяженность выявленных новообразований составляла от 2 до 6 см.

Считаем, что этот вид ультразвукового исследования является ценным диагностическим методом, позволяющим решить следующие диагностические задачи:

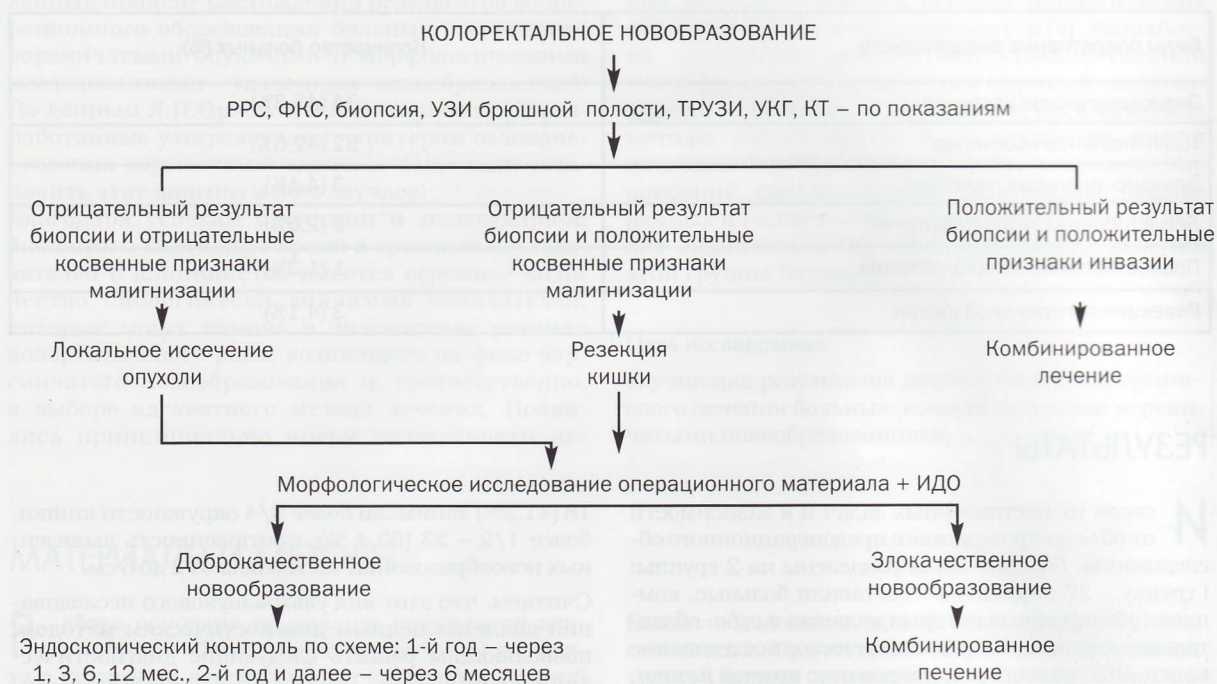
- I. определить наличие внутрипросветного образования от 1 сантиметра в диаметре;
- II. оценить протяженность опухолевого процесса;
- III. определить степень поражения стенки кишки;
- IV. определить глубину инфильтрации стенки кишки;
- V. выявить метастатическое поражение параректальных лимфатических узлов (при злокачественном поражении).

Результаты эндоректальной эхографии сопоставляли с операционными находками, результатами макро- и микроскопического исследования резцированных препаратов. Из 75 выявленных новообразований толстой кишки совпадение результатов гистологического исследования препаратов, полученных при щипковой биопсии и плановом

Таблицы 2. Экспрессия маркеров дифференцировки и пролиферации эпителия кишки и анального канала в норме, в клетках ворсинчатых полипов и в клетках колоректального рака

Маркер	Норма	Ворсинчатые полипы	Колоректальный рак
РЭА	отсутствует	Слабая апикальная реакция	Яркая (80%), Умеренная (20%)
Ki-67	отсутствует	Средний индекс Ki-67 от 5,5±0,38% до 12,1±0,45%	Средний индекс Ki-67 62,5±2,78%
P53	отсутствует	Слабая/умеренная	Яркая (80%), Умеренная (20%)

Таблицы 3. Алгоритм обследования и лечения больных с колоректальными ворсинчатыми новообразованиями



Таблицы 4. Виды оперативных вмешательств

	I группа	II группа
Эндоскопическое удаление	16 (59,3 %)	18 (37,5%)
Трансанальное иссечение	10 (37%)	22 (45,7%)
Брюшно-анальная резекция прямой кишки	1 (3,7%)	2 (4,2%)
Левосторонняя гемиколэктомия (Лапароскопически ассистированная)	-	2 (4,2%) (1)
Правосторонняя гемиколэктомия	-	1 (2,1%)
Резекция сигмовидной кишки (Лапароскопически ассистированная)	-	3 (6,3%) (2)
Всего	27	48

исследовании удаленного препарата, получено у 51 (68,1%) пациента; у 17 (22,6 %) пациентов были выявлены малигнизированные ворсинчатые аденомы, у 7 (9,3%) была выявлена инвазивная аденокарцинома. Таким образом, совпадение эндоскопического и послеоперационного диагнозов было отмечено в 51 из 75 случаев и составило 68%. Наиболее часто малигнизация наблюдалась при стелющейся форме ворсинчатой аденомы – в 12 случаях (66,8%), в то время как, при узловой форме ворсинчатой опухоли малигнизация была выявлена в 6 (44,9 %) случаях.

Помимо стандартного гистологического исследования 48 удаленных препаратов подвергалось иммуногистохимическому исследованию, включавшему исследование экспрессии раково-эмбри-

онального антигена, онкобелка гена p 53 и маркера пролиферации Ki-67 (табл. 2).

Следовательно, наиболее важными биомаркерами манифестирующими злокачественную трансформацию ворсинчатых опухолей следует считать p53, Ki-67/ PCNA и PЭА.

В результате проведенных исследований разработан алгоритм обследования и лечения больных с колоректальными новообразованиями, позволяющий оценить распространенность процесса, выявить признаки злокачественной трансформации опухоли и объективизировать показания к выбору метода оперативного вмешательства (табл. 3).

Выбор метода лечения и его результат у больных с выявленными колоректальными новообразова-

Таблицы 5. Частота развития рецидива опухоли толстой кишки в зависимости от вида оперативных вмешательств

	I группа (27 больных)		II группа (48 больных)	
		рецидив	22	рецидив
Эндоскопическое удаление	16	7 (43,8%)	16	2 (11,8%)
Трансанальное иссечение	10	4 (40%)		2 (9,1%)
Брюшно-анальная резекция прямой кишки	1	-	2	-
Левосторонняя гемиколэктомия Лапароскопически ассистированная	-	-	2 1	-
Правосторонняя гемиколэктомия	-	-	1	-
Резекция сигмовидной кишки Лапароскопически ассистированная	-	-	3 2	-
Всего	27	11 (40,7%)	48	4 (8,3%)

ниями, во многом зависят от данных, полученных на дооперационном этапе.

Преобладающим оперативным вмешательством в I группе было эндоскопическое удаление опухоли – 16 (59,3%) случаев, во II группе – трансанальное иссечение опухоли – 22 (45,7%) случая (табл. 4).

Через ректоскоп было удалено 28 ворсинчатых новообразований прямой кишки. Использовали методику петлевой электроэксцизии новообразований через ректоскоп фирмы «Storz». Образование иссекали по всей площади до подслизистого слоя. Возникающее кровотечение останавливали с применением электрокоагулятора, в ряде случаев – наложением танталовых скоб.

С использованием фиброколоноскопа удалено 6 новообразований. При этом также использовали методику удаления опухолей одномоментно или фрагментами. Возникающее кровотечение останавливали эндоскопическими методами.

Методика трансанального удаления ворсинчатых опухолей прямой кишки применена у 32 пациентов. Применяли «парашютную» технику удаления опухолей, при которой основание образования прошивалось нитями, за которые осуществлялась тракция «объекта». Иссечение проводили в пределах здоровых тканей, раневой дефект при этом ушивали рассасывающим материалом на атравматической игле.

У 9 пациентов были выполнены резекции кишки на различном уровне. Были выполнены 3 брюшно-анальные резекции прямой кишки, 2 левосторонние гемиколэктомии, 1 правосторонняя гемиколэк-

томия, 3 резекции сигмовидной кишки. Следует отметить, что наряду с традиционными полостными вмешательствами, в 3 случаях была использована лапароскопическая технология: были выполнены 1 лапароскопически ассистированная левосторонняя гемиколэктомия и 2 лапароскопически ассистированные резекции сигмовидной кишки.

Всех пациентов, перенесших удаление ворсинчатых колоректальных новообразований, наблюдали амбулаторно. Эндоскопический контроль осуществляли по следующей схеме: 1-й год – через 1 месяц, через 3 месяца, через 6 и 12 месяцев; 2-й год и далее – ректороманоскопия 2 раза в год, фиброколоноскопия 1 раз в год.

Частота развития рецидива заболевания в зависимости от объема оперативного вмешательства представлена в таблице 5. Как видно из представленной таблицы, рецидивы заболевания чаще отмечались в I группе и составили 40,7%, в то время как во II группе рецидивы заболевания отмечались в 8,3% случаев.

Рецидивы ворсинчатых опухолей толстой кишки наблюдались с одинаковой частотой как в сроки до 1 года – 6 случаев (40%), так и в сроки от 1 года до 5 лет – 6 случаев (40%), 3 (20%) случая рецидива опухоли диагностировали в сроки более 5 лет. Из 15 прослеженных рецидивов ворсинчатой опухоли – 13 (86,7%) рецидивировали как тубулярно – ворсинчатая аденома с различной степенью дисплазии, 2 (13,3%) – как аденокарцинома: в одном случае рецидив наблюдался через 2 года после эндоскопического удаления через колоноскоп, в другом – через 7 лет после удаления через ректоскоп.

## ЗАКЛЮЧЕНИЕ

Проведенное исследование показало, что разработанный алгоритм диагностики и лечения колоректальных ворсинчатых новообразований позволил правильно выбрать лечебную тактику и способствовал отбору больных для эндоскопического и трансанального иссечения опухоли. Результатом такого подхода послужило значительное снижение местных рецидивов с 40,7% до 8,3%. Меньший процент рецидивов опухоли у больных II группы, по нашему мнению, объясняется более полным дооперационным обследовани-

ем, включавшем трансректальное ультразвуковое исследование, ультразвуковую колографию, компьютерную колографию и иммуноморфологические методы исследования. Предложенный алгоритм обследования пациентов способствовал более точной оценке распространенности процесса, как по протяженности, так и по глубине инвазии в стенку кишки, позволил заподозрить злокачественную трансформацию ворсинчатой опухоли, что способствовало выполнению радикальных операций, соответствующие объему и характеру поражения.

## ЛИТЕРАТУРА

1. Веселов В.В. Эндоскопическое лечение больных с большими и гигантскими аденомами толстой кишки. Дисс. д. м. н. М., 1997, 295 с.
2. Воробьев Г.И., Одарюк Т.С., Шельгин Ю.А., Капуллер Л.Л., Корняк Б.С., Тихонов А.А., Орлова Л.П. Дифференциальная диагностика неэпителиальных опухолей прямой кишки. Хирургия, 1995, № 1, с. 45-50.
3. Орлова Л.П., Маркова Е.В. Дифференциальная диагностика новообразований прямой кишки с помощью эндоректальной ультрасонографии. Актуальные проблемы проктологии, Санкт-Петербург, 1993, с. 88-90.
4. Петров С.В., Райхлин Н.Т. Клиническая иммуноморфология. Казань, 2004.
5. Donec J.M., Schulte F., Lohnert M., et al. Endoscopic treatment of large colorectal polyps. Fifth Congress of European Council for Coloproctology, Barcelona. Spain, 1995:14.

---

## МЕЖДУНАРОДНЫЙ КОНГРЕСС ПО ПРОФИЛАКТИКЕ И ЛЕЧЕНИЮ КОЛОРЕКТАЛЬНОГО РАКА (ХРОНИКА)

Проф. Ветшев П.С., проф. Стойко Ю.М., проф. Крылов Н.Н.

Кафедра факультетской хирургии № 1 ММА им. И.М. Сеченова (зав. кафедрой – академик РАМН, проф. Ю.Л. Шевченко), г.Москва

С 24 по 25 июня 2004 г. в Москве прошел Международный конгресс, организованный Российской Гастроэнтерологической ассоциацией (РГА) и Международным Союзом по профилактике рака пищеварительной системы (IDCA). Открыл конгресс профессор S.Winawer (США). Он посвятил свой доклад проблеме распространенности рака толстой кишки в различных регионах мира. При этом он отметил высокие темпы роста заболеваемости колоректальным раком (КРР), прежде всего в странах с высоко развитой экономикой. В тоже время в большинстве стран мира (кроме Венгрии и Японии) отмечается снижение смертности от КРР. Автор прогнозирует, что эта форма рака займет первое место в мире среди он-

кологических заболеваний в ближайшие 15-20 лет, как это уже наблюдается в некоторых регионах земного шара. Он убежден, что скрининг КРР, его ранняя диагностика и своевременное полноценное лечение экономически более эффективны, чем дорогостоящие оперативные вмешательства и паллиативная терапия, применяемые на поздних стадиях, что характерно для условий России. По данным профессора Д.Г. Заридзе (Россия), ежегодно в мире выявляют около 1 млн. новых случаев рака прямой и ободочной кишки (3-й по частоте показатель заболеваемости онкологическими заболеваниями), а умирает почти 500 тыс. человек (4-ое место по показателю смертности). В России за последние 20 лет регистрируется как отчетли-

вый рост заболеваемости, так и некоторый рост смертности от этого вида злокачественной опухоли. Так ежегодно заболевают колоректальным раком около 50 тыс. человек (3-е место у мужчин после рака легких и желудка и 2-е место у женщин после рака молочной железы) при ежегодной смертности, равной 35 000 человек. В Москве КРР среди причин смерти от онкологических заболеваний вышел на 1-е место.

По мнению профессора W.Schmeigel (Германия), КРР возникает в результате геномных нарушений. Процесс перехода от аденомы к раку является многоэтапным и сопровождается увеличением количественных и качественных изменений ДНК. Специфические геномные нарушения, свойственные спорадическому КРР подобны тем, что наблюдаются при повреждениях гена, выявляемых при наследственных формах рака. Первым этапом геномных нарушений, приводящих к процессу неконтролируемой пролиферации эпителия в проксимальных отделах крипты, являются мутации в гене APC. Морфологическим отражением этого процесса служит появление фокусов aberrантных крипт. Описаны два варианта изменений генома: хромосомная нестабильность (в течение 7-8 лет приводит к развитию 85% всех случаев спорадического рака) и микросателлитная нестабильность (в течение 1-3 лет приводит к развитию 15% случаев спорадического рака) и обуславливает наследственные формы КРР). Эти варианты лежат в основе ранних этапов эволюции опухоли и обеспечивают последующие непрерывные генетические нарушения.

Большое внимание выступающие уделили методам скрининга КРР.

W. Schmiegel (Германия) представил доказательства экономической выгоды для здравоохранения при проведении скрининговых программ по сравнению с лечением клинически явных и осложненных форм КРР. Так проведение скрининга КРР в группах среднего и высокого риска позволило увеличить долю больных I-II стадиями до 70% и получить 5-летнюю выживаемость у 80% пролеченных больных. Стоимость национальной скрининговой программы в ФРГ (анализ кала на скрытую кровь + колоноскопия – регулярно, начиная с 55-65 лет) – 150 млн. евро/год.

Профессор R.Gnauk (Германия) подчеркнул чувствительность теста на скрытую кровь в кале (СКК). Современные модификации этого теста дают положительный результат при потере крови 1мл/сутки. Длительное (в течение 8-10 лет) наблюдение за большими группами населения в разных странах, которые регулярно (1 раз в 1-2 года) проводили тест на СКК, позволили снизить заболеваемость в этих когортах от 33-38% до 60% , по сравнению с основной группой населения.

В докладе профессора Говоруна А.М. (Россия) отмечены возможности и перспективы генетической предикции опухолевых заболеваний. Современные технологии позволяют исследовать в течение дня тысячи проб крови, биопсийного материала, кала, выявляя одновременно 10-100 маркеров генетической предрасположенности к различным опухолям, в том числе и к КРР. Автор прогнозирует

внедрение в практику здравоохранения методов молекулярной диагностики в течение ближайших 10 лет. В настоящее время выявление изменений генома является не технологической или методологической, а экономической проблемой в связи с высокой стоимостью исследований. Генотипирование позволяет установить генетическую предрасположенность к раку, провести скрининг, доклиническую диагностику, определить стадию опухолевого процесса, прогнозировать эффективность различных вариантов лечения. Актуальными задачами являются определение связи между показателями эпидемиологической статистики (групповой прогноз) и трактовкой результатов геномных исследований (индивидуальный прогноз). Представляет интерес уточнение взаимодействия генетических изменений и факторов внешней среды в патогенезе КРР. Постоянное увеличение количества описанных генетических предикторов КРР приводит к усложнению интерпретации полученных данных.

W.Schmiegel (Германия) выделил факторы риска КРР у больных воспалительными заболеваниями толстой кишки: раннее начало заболевания, длительное, непрерывное течение (более 20-25 лет), субтотальный или тотальный колит. В связи с этим, он подчеркнул необходимость обязательного исключения КРР перед операцией трансплантации печени у пациентов с первичным склерозирующим холангитом на фоне неспецифического язвенного колита. Вероятность развития КРР возрастает по мере увеличения степени дисплазии слизистой толстой кишки, но ее диагноз труден для морфологов – поэтому необходимо заключение не менее двух специалистов. В ходе скрининга больных колитом целесообразно подвергать ежегодным колоноскопиям: пациентов с панколитом через 8 лет с момента манифестации болезни, с левосторонним колитом – через 15. При этом следует проводить обязательные 40-50 биопсий из различных отделов толстой кишки и осуществлять двойной (экспертный) морфологический контроль. Профессор P.Rozen (Израиль) обратил внимание на тот факт, что около 15% всех случаев КРР наследственно обусловлены: различными формами семейного полипоза – 1%, синдромом Линча (2-4%), возникновением опухолей у родственников больных спорадическим КРР – 10%. Он считает, что у родственников больных КРР первой степени родства, ввиду общих генетических и семейных особенностей, рак возникает чаще и раньше, чем в популяции. Поэтому им необходимо возможно раньше (с 30-40 лет) начинать скрининг (анализ КСК и КС). Автор описал клинические, морфологические признаки семейного аденоматозного полипоза, синдрома множественных колоректальных аденом, синдрома Lynch, Peutz-Jeghers, семейного ювенильного полипоза, наследственного смешанного полипоза, семейного гиперпластического полипоза.

P.Rozen считает, что хирурги и гастроэнтерологи должны лучше, чем семейные врачи, знать и реализовывать скрининговые протоколы у таких пациентов: начало в детском возрасте, обязательный генетический анализ, поиск внекишечной патологии, колоноскопия с биопсией полипов. Хирургическое

лечение, по возможности, следует выполнять после физического и интеллектуального созревания больного. Неполноценное изучение семейного анамнеза и отказ от скрининга у таких больных следует считать грубой медицинской ошибкой.

Профессор В. Saag (Германия) подчеркнул, что в настоящее время лишь 20-30% пациентов соглашались на проведение скрининговой колоноскопии. В тоже время возможности виртуальной (компьютерной) колоноскопии уже сейчас высоки: чувствительность – 53%; специфичность – 88%. Это быстрая, безопасная методика по выявлению доброкачественных и злокачественных опухолей толстой кишки не требует специальной подготовки и не сопровождается побочными эффектами. По-видимому, в будущем она сможет выступать в качестве альтернативы эндоскопической колоноскопии. Профессор S. Kudo (Япония) представил технологию выявления плоских и «углубленных» малых форм КРР – участки покраснения, изменения цвета и поверхности слизистой. При окраске ее индигокармином или кристаллическим фиолетовым и последующим осмотром с увеличением можно идентифицировать участок измененной слизистой диаметром до 1 мм. Автор установил строгую корреляцию между вариантами деформации наружных отверстий желез слизистой в зоне поражения (всего 5 типов) и ее гистологической структурой. Рекомендованный алгоритм действий предусматривает при высоком риске КРР проведение эндоскопической резекции слизистой в пределах здоровых тканей (при «углубленных» формах после субмукозной инъекции физиологического раствора). По мнению автора, выявление инвазии опухоли в подслизистый слой требует последующей хирургической операции, поскольку риск региональных метастазов составляет в этом случае 10-15%. При изолированном поражении только слизистой оболочки ее изолированной резекции участка вполне достаточно для излечения больного.

Профессор А. Axon (Великобритания) остановился на характеристике возможностей сигмоскопии (СС) в качестве метода скрининга. Выбор СС обоснован, так как до 60% КРР располагаются в зоне осмотра прибором, чувствительность исследования высока, при этом решаются диагностические и лечебные задачи, опухоль ректосигмоидной зоны является предиктором проксимальной неоплазии. Преимущества гибкой СС обуславливают возможность обследования амбулаторных больных без специальной тщательной подготовки. При СС реже, чем при колоноскопии, возникают осложнения (1:50 000), лучший «комплаенс» с пациентами. Эффективность СС подтверждается многими исследованиями, указывающими на снижение частоты дистального КРР на 60-80% (или 40% всех случаев КРР). Больные чаще соглашались на проведение гибкой СС (частота комплаенса варьирует от 39 до 65% в разных странах). К недостаткам СС следует отнести невозможность осмотра проксимальных отделов толстой кишки, чрезмерную успокоенность врачей при отсутствии находок в дистальных отделах, отсутствие достаточного числа равнозначных по уровню подготовки специалистов. Автор под-

черкнул, что вероятность оставления недиагностированных полипов в проксимальном отделе кишки составляет 1/15 – 1/42. При колоноскопии находят на 20-30% больше полипов, чем при СС. В ходе последнего метода пропускается всего 1,5-4,0% случаев полипов толстой кишки. По мнению автора, каждые 1 000 колоноскопий в группе людей среднего риска спасает 2 человеческие жизни. В целом, СС позволяет обнаружить аденомы в среднем у 12% обследованных и выявить 60,3% всех случаев КРР.

Профессор П. А. Никифоров (Россия) посвятил свое выступление возможностям колоноскопии (КС) в диагностике КРР. Автор выявил бессимптомное течение КРР у 52-84% больных в начальных стадиях и у 12-24% при III-IV стадиях заболевания. По мнению автора, в настоящее время отмечается устойчивая тенденция к росту правосторонней локализации рака. Тенденция к снижению уровня гемоглобина крови проявляется уже на фоне поздних стадий рака. Частота выявления ранних стадий процесса зависит от факта и времени проведения КС: при интервале между эндоскопическими исследованиями до 1 года частота выявления I и II стадий составляет 74%; при интервале 3-4 года – 57%, а при отсутствии обследования последние 10 лет – 31%.

По мнению профессора S. Kudo (Япония), широко известна последовательность морфогенеза КРР через аденому к карциноме, связанная с мутацией гена K-ras. В тоже время автор выявил формы КРР возникающие de novo, не связанные с образованием полипов, так называемая «болезнь Kudo» – «депрессивная» (углубленная) форма КРР. Частота ее невысока – 2,4% всех КРР, но среди КРР с инвазией только подслизистого слоя они составляют уже 31,7%, а среди КРР малых размеров (диаметром до 1 см) – уже 60%. В этом случае применима разработанная автором хромоэндоскопия и эндоскопическая резекция слизистой с использованием колоноскопа с увеличением.

По мнению M. Keighley (Великобритания), в лечении рака ободочной кишки положены следующие принципы: при бессимптомном (раннем) раке – возможна эндоскопическая мукоэктомию; при раке с клиническими проявлениями показана радикальная операция с удалением опухоли и региональных лимфоузлов. При кишечной опухолевой обтурационной непроходимости целесообразно дооперационное эндоскопическое стентирование опухолевого канала с предоперационным лаважом проксимальных отделов кишки, радикальная резекция ободочной кишки с первичным анастомозом и превентивной илеостомой.

В лечении рака прямой кишки обязательным является учет локализации опухоли. Не уменьшая радикальности операции, необходимо стремиться к возможно более частому проведению сберегающих (сохранение сфинктеров и срамных нервов) при обязательном дополнении лечения лучевой терапией.

При высоких раках прямой кишки операцией выбора является трансабдоминальная (передняя) резекция. При больших раках с инфильтрацией мезоректума после предварительной химиотера-

пии следует выполнять сфинктеросохраняющие операции (дополненные колостомией). При раке прямой кишки T1 целесообразна трансанальная резекция, при опухоли T3 возможна радикальная резекция с предоперационной лучевой терапией (25 Gy), при T4 – необходима послеоперационная лучевая терапия (45 Gy). При трансанальной резекции по поводу рака T2 необходима послеоперационная лучевая терапия. Частота местных рецидивов после трансанального удаления опухоли – 18% (при T1) и 37% (при T2). Лучевая терапия, по мнению автора, увеличивает частоту послеоперационных осложнений и летальность, но снижает частоту местных рецидивов и улучшает отдаленные результаты.

Для снижения частоты рецидивов в полости малого таза и в зоне анастомоза после полного удаления мезоректум автор рекомендует лаваж химиопрепаратами дистальной части кишки и нижнего этажа брюшной полости.

Автор подчеркивает значение специализации хирургов для получения лучших отдаленных результатов: 5-летняя переживаемость 77% и 68%, местные рецидивы 7% и 16%, сохранение сфинктера 52% и 32% – у колопроктологов и общих хирургов соответственно.

J.R. Armengol (Испания) остановился на возможности эндоскопической полипэктомии. Он отметил, что факторами, определяющими технические возможности полипэктомии, являются: размеры, местоположение, форма (плоская, выпуклая) полипа. Однозначным противопоказанием к электроэксцизии или полипэктомии является наличие полипа в дивертикуле толстой кишки. Автор подробно остановился на технике лечения осложнений после эндоскопической полипэктомии.

Профессор В.В. Веселов (Россия) отметил, что эндоскопическое лечение (полипэктомия, электроэксцизия, мукозэктомия) ранних форм КРР является адекватным способом лечения, но требует полноценной дооперационной дифференцировки доброкачественных и злокачественных образований. С этой целью необходимо достоверное уточнение уровня инвазии опухоли и диагностика метастазов. Точность дооперационных методов (визуальные признаки, щипцовая биопсия) невысокая – от 20 до 80%. Поэтому выбор метода лечения определяется формой и размером опухоли, а также данными послеоперационного гистологического исследования. Эндоскопическая полипэктомия (электроэксцизия) – полноценный способ лечения полиповидного рака на тонкой ножке. После операции необходим эндоскопический контроль через 1, 6 и 12 месяцев, затем – 1 раз в год. При выявлении рака после фрагментарного удаления плоского полипа необходима радикальная хирургическая операция.

Профессор S. Winawer (США) посвятил свое выступление особенностям ведения больных после полипэктомии. Он подчеркнул, что полипэктомия снижает риск КРР на 66-90% (в сроки до 7 лет в среднем в 6-8 раз). При этом, частота выявления аденом более 1 см с выпуклым компонентом и высокой степенью дисплазии уменьшается до 3%. КС не является идеальным методом диагностики,

поскольку повторные исследования выявляют до 15-24% пропущенных образований. Предикторами возможного рецидива аденомы следует считать возраст более 60 лет (в 2 раза чаще), семейный анамнез КРР (в 4,5 раза чаще), множественность полипов (всего более 3) – в 3 раза чаще, размеры более 1 см, выпуклый компонент и высокую степень дисплазии. Больных, имеющих эти неблагоприятные признаки, следует выделять в группу высокого риска (их не более 30% от всех пациентов) и проводить им контрольные исследования с периодичностью 1 раз в 3 года; больным с низким риском рецидива (около 70%) контрольную КС следует выполнять 1 раз в 5 лет. По мнению автора, виртуальная колоноскопия и тест на скрытую кровь не могут быть использованы для мониторинга за больными после полипэктомии. Для снижения риска рецидива заболевания необходимо проводить коррекцию питания, образа жизни и химиопрофилактику НПВП и препаратами кальция. E. Lezoche (Италия) привел первые данные 2-х рандомизированных исследований, сравнивавших результаты лечения рака прямой кишки трансанальным иссечением опухолей и открытыми операциями, а также локальным иссечением и лапароскопическими резекциями.

Трансанальное удаление опухоли имеет преимущество перед открытой операцией по времени операции, объему кровопотери, частоте интраоперационных осложнений и послеоперационных осложнений колостом, а также длительности госпитального периода. В тоже время частота местных рецидивов, выявления отдаленных метастазов и показатели выживаемости были идентичны после обоих методов лечения. Однако, трансанальное удаление опухоли сопряжено с большей частотой временных и постоянных стом, более значительным объемом кровопотери, увеличением времени операции и времени нахождения в больнице, по сравнению с лапароскопической операцией. Данные по частоте локальных и отдаленных рецидивов, а также выживаемости в отдаленные сроки разнятся мало.

Опыт последнего десятилетия свидетельствует о преимуществах лапароскопической хирургии КРР над открытой: качество и радикальность лечения идентичны, а его стоимость, длительность госпитализации, частота осложнений интра- и послеоперационных значительно ниже после малоинвазивных вмешательств. Но окончательный выбор в пользу эндоскопической хирургии пока не сделан.

V.P. Saunders (Великобритания) раскрыл возможности эндоскопического стентирования КРР. Этот метод позволяет провести паллиативное лечение больных IV стадии, подготовить пациента для радикальной одноэтапной операции при II-III стадиях КРР, избегая временной (или постоянной) стомы. В настоящее время существуют стенты различного диаметра (2,2-3,0 см), конструкция которых позволяет установить их или через канал эндоскопа, или под контролем рентгенотелевидения.

Технически успешное стентирование достигается у 85-90% больных, клинический успех у 80-85%. Ранние (перфорация, смещение стента) и поздние (миграция стента, кровотечение, прорастание



опухоли, поздняя перфорация, окклюзия калом осложнены встречаются редко. Большинство осложнений поддаются эндоскопическому лечению. Относительный недостаток метода – стоимость (1,5 тыс. евро), который компенсируется снижением сроков госпитализации и отсутствием необходимости 2-го этапа радикальной операции, высоким уровнем качества жизни (из-за отсутствия стомы).

Профессор P.Rozen (Израиль) посвятил свое выступление первичной профилактике КРР. По его мнению, природные антикарциногены, содержащиеся в свежих фруктах и овощах, действуя совместно на различных стадиях карциногенеза снижают риск КРР (метаанализ 40 работ, изданных в 1973-2001 гг.). Кроме того, регулярное потребление растительной клетчатки значительно уменьшает частоту КРР, особенно левой половины ободочной кишки (мультинациональное исследование 520 тыс. человек, 2003 год). Потребление красного мяса (в отличие белого мяса птицы и рыбы) приводит к увеличению выделения с калом N-нитрозаминов (карциногена), высокотемпературная обработка (барбекю) жирного красного мяса (аналогично – кожи птицы) способствует образованию гетероциклических канцерогенов. Употребление воды, содержащей нитраты (попадают в пищу с азотными удобрениями и из канализации) (более 5 мг/л) в течение 10 лет на фоне дефицита витамина С в пище увеличивает риск КРР в 2 раза. Автор подчеркнул значение таких факторов как ожирение, малоподвижный образ жизни, табакокурение и прием алкоголя в повышении риска развития КРР. По мнению автора, ни один из приведенных выше факторов не является наиболее важным, решающим – имеет значение взаимодействие между всеми ними. Он прокомментировал особенности «средиземноморской» и «американских» диет, позволяющих снизить риск онкологических и кардиологических заболеваний. Были особо выделены возможности химиопрофилактики КРР и её механизмы: ингибирование и связывание канцерогенов, подавление пролиферации эпителиоцитов, нормализация процессов дифференцировки клеток и апоптоза, коррекция генетических повреждений, антиангиогенез. Поскольку современные «вестернизированные» диеты являются кальцийдефицитными, дополнительное их препаратами кальция (карбонат кальция по 3 г/день в течение 4-х лет) снижает риск рецидива аденомы толстой кишки. Установлено, что у больных КРР и аденомами толстой кишки содержание фолиевой кислоты в пище и крови (одновременно с B12) снижено. Это ведет к недостаточному метилированию ДНК и последующей ее нестабильности. Дериват алкоголя – ацетальдегид разруша-

ет фолиевую кислоту, увеличивая риск КРР. b-каротин снижает частоту рецидивов аденом у ведущих здоровый образ жизни и увеличивает ее у курильщиков и употребляющих алкоголь.

Особо была подчеркнута роль НПВП (нестероидных противовоспалительных препаратов). У лиц, постоянно принимающих аспирин, риск КРР снижен на 50%. Прием 325 мг/сут. аспирина в течение года уменьшает риск рецидива аденом, доза 150 мг/сут – неэффективна. Автор считает, что кумулятивный риск побочных эффектов перевешивает возможные профилактические достоинства аспирина. Однако прием НПВП 1,07 млн. человек в разных странах мира привел у них к снижению частоты развития КРР. Этот эффект, по-видимому, связан с блокадой ЦОГ (циклооксигеназы). Однако, изофермент ЦОГ-1 содержится в ткани всех аденом, а активность ЦОГ-2 тем выше, чем больше дисплазия эпителия (максимум в ворсинчатых аденомах). Блокаторы ЦОГ-2 достоверно снижали частоту рецидива полипов прямой кишки. Считается перспективной исследование возможности применения НПВП также и для коррекции NO-зависимых эффектов пролиферации, апоптоза и регуляции клеточного цикла (G0<sup>®</sup>G1<sup>®</sup>S).

Постменопаузальная заместительная терапия (эстроген + прогестерон) в течение 6-7 лет значительно снижает риск КРР.

Автор подчеркивает, что сбалансированная диета и изменение образа жизни является наиболее экономичным способом профилактики КРР, однако, химиопрофилактика (как нутриентами, так и лекарственными препаратами) требует обязательной коррекции питания и стиля жизни. В настоящее время скрининг КРР наиболее доступен и эффективен в плане отчетливого снижения смертности от КРР в странах высокого риска.

М.Keighley (Великобритания) обратил внимание на значение социального статуса больного как прогностического фактора: плохое питание и бедность пациента в значительной степени влияют на выживание при раковых заболеваниях. Таким образом, выживаемость – интегративный показатель социального положения человека, в т.ч. и при КРР. Мультиморбидность (ожирение, артериальная гипертония, ИБС), а также – курение и бытовое пьянство сопряжены с отсутствием скрининга и обращением к врачу только на фоне осложнений (непроходимость, перфорация), а также – с ранней смертью.

Таким образом, основываясь на материалах Конгресса, можно рекомендовать колопроктологам, гастроэнтерологам и хирургам-онкологам России совместное обсуждение, принятие и реализацию национальной скрининговой программы по раннему выявлению и лечению КРР и предраковых заболеваний.

# Средства по уходу за стомой

## Колостомы. Илеостомы. Уростомы



- Широкий ассортимент
- Высокие адгезивные свойства
- Улучшают качество жизни
- Надежные, незаметные
- Удобные, гигиеничные

125009, Москва  
ул. Тверская, 16/2  
стр. 1, офис 802  
Тел.: (095) 937 53 90  
Факс: (095) 937 53 91  
email: [info@coloplast.ru](mailto:info@coloplast.ru)  
[www.coloplast.ru](http://www.coloplast.ru)



# Coloplast

# ДЕТРАЛЕКС®

Микронизированная очищенная фракция флавоноидов

## Микронизированный

Высокая клиническая эффективность  
благодаря

- ✓ микронизированной форме
- ✓ комплексному механизму действия



## ЭТАЛОННЫЙ ФЛЕБОТРОПНЫЙ ПРЕПАРАТ

### Детралекс

Микронизированная очищенная флавоноидная фракция

Регистрационный номер: П№011469/01-1999

**Форма выпуска и состав:** Упаковка, содержащая 30 таблеток, покрытых оболочкой. Микронизированная флавоноидная фракция 500 мг: диосмин 450 мг, гесперидин 50 мг.

**Фармакотерапевтическая группа:** Ангиопротектор.

**Фармакодинамика:** Детралекс обладает венотонизирующими и ангиопротективными свойствами. На венозном уровне - понижает растяжимость вен и венозный застой, на уровне микроциркуляции - повышает резистентность капилляров, уменьшает их проницаемость.

#### Показания:

1. Терапия симптомов, связанных с венозно-лимфатической недостаточностью:
  - ощущение тяжести в ногах,
  - боль,
  - «утренняя усталость» ног.
2. Лечение функциональных симптомов, связанных с острыми приступами геморроя.

**Побочные эффекты:** В некоторых случаях отмечались гастроинтестинальные и нейровегетативные расстройства, не требовавшие отмены терапии. Взаимодействия с другими лекарственными препаратами не наблюдались.

**Беременность и лактация:** *Беременность.* Эксперименты на животных не показали тератогенных эффектов. До настоящего времени не было сообщений о каких-либо побочных эффектах при применении препарата у беременных женщин. *Лактация.* Из-за отсутствия данных относительно экскреции препарата в молоко, кормящим матерям не рекомендуется прием препарата.

**Противопоказания:** Известная гиперчувствительность к препарату.

**Способ применения и дозы:** Рекомендуемая доза - 2 таблетки в день: 1 таблетка в середине дня и 1 таблетка вечером во время приема пищи. В период обострения геморроя: 6 таблеток в день в течение 4 дней, затем 4 таблетки в день в течение последующих 3 дней.

Москва 115054, Павелецкая пл., д. 2, стр. 3

Тел.: (095) 937-07-00

Факс: (095) 937-07-01



Хроническая венозная недостаточность

2 таблетки в день

Острый геморрой

до 6 таблеток в день