



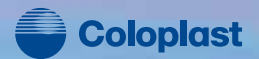К ОЛОПРОКТОЛОГИЯ

научно-практический медицинский журнал

№ 3 (21) 2007



Alterna




Alterna - комплексная система,
представленная широким
ассортиментом
одно- и двухкомпонентных средств
ухода за стомой

Надежное крепление



Эффективный фильтр



Спиралевидная структура нового
клеявого слоя содержит два адгезива,
обладающих различными свойствами.
Один адгезив обеспечивает надежное
приклеивание к коже, другой -
безболезненное отклеивание.



Представительство Колопласт А/С
Россия, 125047, Москва,
ул. 1-ая Тверская Ямская, 23, стр.1
тел.: +7 (495) 937-53-90,
факс: +7 (495) 937-53-91
e-mail: info@coloplast.ru

Ассоциация
колопроктологов
России



КОЛОПРОКТОЛОГИЯ

№ 3 (21) 2007

НАУЧНО-ПРАКТИЧЕСКИЙ
МЕДИЦИНСКИЙ ЖУРНАЛ
АССОЦИАЦИИ КОЛОПРОКТОЛОГОВ РОССИИ

Выходит один раз в три месяца
Основан в 2002 году

Адрес редакции:

123154, Москва
ул. Саляма Адила, д. 2
Тел.: (495) 199-95-58
Факс: (495) 199-04-09
E-mail: gnck@tsr.ru

Ответственный секретарь:

Рыбаков Е.Г.

Зав. редакцией:

Долгополова Е.В.
Тел.: (495) 937-07-00

Регистрационное удостоверение

ПИ № 77-14097

РЕДАКЦИОННАЯ КОЛЛЕГИЯ

Главный редактор – Г.И. ВОРОБЬЕВ

С.И. АЧКАСОВ, Л.А. БЛАГОДАРНЫЙ, П.В. ЕРОПКИН,
А.М. КУЗЬМИНОВ, А.М. КОПЛАТАДЗЕ, Т.С. ОДАРЮК,
Г.А. ПОКРОВСКИЙ, А.Ю. ТИТОВ, И.Л. ХАЛИФ (зам. гл. редактора),
Ю.А. ШЕЛЫГИН (зам. гл. редактора)

РЕДАКЦИОННЫЙ СОВЕТ

С.В. ВАСИЛЬЕВ (Санкт-Петербург)
А.В. ВОРОБЕЙ (Минск)
Е.Г. ГРИГОРЬЕВ (Иркутск)
Б.М. ДАЦЕНКО (Харьков)
Б.Н. ЖУКОВ (Самара)
В.Р. ИСАЕВ (Самара)
В.Ф. КУЛИКОВСКИЙ (Белгород)
И.А. ЛАЗАРЕВ (Ростов-на-Дону)
А.И. ЛЕНЮШКИН (Москва)
Ю.М. ПАНЦЫРЕВ (Москва)
В.П. ПЕТРОВ (Красногорск, Московская область)
В.В. ПЛОТНИКОВ (Курган)
Ю.П. САВЧЕНКО (Краснодар)
Ю.М. СТОЙКО (Москва)
В.К. ТАТЬЯНЧЕНКО (Ростов-на-Дону)
В.М. ТИМЕРБУЛАТОВ (Уфа)
В.З. ТОТИКОВ (Владикавказ)
В.Д. ФЕДОРОВ (Москва)
М.Ф. ЧЕРКАСОВ (Ростов-на-Дону)
В.И. ЧИССОВ (Москва)
Н.А. ЯИЦКИЙ (Санкт-Петербург)

Издается при поддержке Французской Фармацевтической компании "Сервье"



Распространяется бесплатно среди врачей-колопроктологов России

СОДЕРЖАНИЕ

<i>Воробьев Г.И., Ревельский И.А., Еропкин П.В., Рыбаков Е.Г., Алексеев М.В.</i> ПРОФИЛАКТИКА ВОЗНИКНОВЕНИЯ РЕЦИДИВОВ РАКА ПРЯМОЙ КИШКИ С ПОМОЩЬЮ ИНТРАОПЕРАЦИОННОЙ ВНУТРИТАЗОВОЙ ХИМИОТЕРАПИИ С ГИПЕРТЕРМИЕЙ.	3
<i>Шельгин Ю.А., Одарюк Т.С., Еропкин П.В., Маркова Е.В., Пикунов Д.Ю.</i> ОБОСНОВАНИЕ И ТЕХНИКА ВЫПОЛНЕНИЯ ВОССТАНОВИТЕЛЬНОЙ ОПЕРАЦИИ С СОХРАНЕНИЕМ ЭЛЕМЕНТОВ НАРУЖНОГО СФИНКТЕРА У БОЛЬНЫХ РАКОМ НИЖНЕАМПУЛЯРНОГО ОТДЕЛА ПРЯМОЙ КИШКИ	7
<i>Одарюк Т.С., Расулов А.О., Шельгин Ю.А., Симакина Е.П., Маркова Е.В.</i> ВЛИЯНИЕ СТЕПЕНИ РЕГРЕССИИ АДЕНОКАРЦИНОМЫ ПРЯМОЙ КИШКИ ПОСЛЕ ПРЕДОПЕРАЦИОННОЙ ХИМИОЛУЧЕВОЙ ТЕРАПИИ НА ОТДАЛЕННЫЕ РЕЗУЛЬТАТЫ КОМПЛЕКСНОГО ЛЕЧЕНИЯ.	11
<i>Воробьев Г.И., Шельгин Ю.А., Лихтер М.С., Еропкин П.В., Горинев А.В., Марков В.Б.</i> ХИРУРГИЧЕСКОЕ ЛЕЧЕНИЕ МЕСТНОРАСПРОСТРАНЕННОГО КОЛОРЕКТАЛЬНОГО РАКА С ВОВЛЕЧЕНИЕМ МОЧЕВОГО ПУЗЫРЯ.	16
<i>Воробьев Г.И., Еропкин П.В., Рыбаков Е.Г., Пересада И.В., Чернышов С.В.</i> МЕТОДЫ И РЕЗУЛЬТАТЫ ВОССТАНОВИТЕЛЬНЫХ ОПЕРАЦИЙ У ПАЦИЕНТОВ С ПРЕВЕНТИВНЫМИ КИШЕЧНЫМИ СТОМАМИ	22
<i>Тимофеев Ю.М., Барсуков Ю.А., Барыкина О.А.</i> РЕКОНСТРУКТИВНО-ВОССТАНОВИТЕЛЬНЫЕ ОПЕРАЦИИ ПО МЕТОДУ ДЮАМЕЛЯ ПОСЛЕ ОПЕРАЦИИ ГАРТМАНА.	27
<i>Рыбаков Е.Г.</i> РАК АНАЛЬНОГО КАНАЛА - СОВРЕМЕННОЕ СОСТОЯНИЕ ПРОБЛЕМЫ	29
ПАМЯТИ ТАМАРЫ СЕМЕНОВНЫ ОДАРЮК	40
XII ЦЕНТРАЛЬНО-ЕВРОПЕЙСКИЙ КОНГРЕСС КОЛОПРОКТОЛОГОВ Москва 6-8 мая 2008 года.	41

ПРОФИЛАКТИКА ВОЗНИКНОВЕНИЯ РЕЦИДИВОВ РАКА ПРЯМОЙ КИШКИ С ПОМОЩЬЮ ИНТРАОПЕРАЦИОННОЙ ВНУТРИТАЗОВОЙ ХИМИОТЕРАПИИ С ГИПЕРТЕРМИЕЙ

Акад. РАМН, проф. Г.И.Воробьев, проф. Ревельский И.А., проф. Еропкин П.В.,
Е.Г.Рыбаков, М.В.Алексеев

(ФГУ "ГНЦ колопроктологии Росмедтехнологий", г. Москва - директор, заведующий кафедрой академик РАМН, профессор Воробьев Г.И.)

РЕЗЮМЕ

Рак прямой кишки занимает 6 место в структуре заболеваемости злокачественными новообразованиями в России. При этом местнораспространенные формы рака прямой кишки составляют до 20-30 %. Высокая частота рецидивирования этой формы рака, достигающая 26-37 % [1,2], и низкая 5-летняя выживаемость, составляющая 38-52 % [1,2], не позволяют считать результаты хирургического лечения этих больных удовлетворительными, что свидетельствует о необходимости поиска новых путей их лече-

ния. Предварительные данные проводимого исследования свидетельствуют о снижении числа местных рецидивов, а также улучшении 3-летней выживаемости при применении интраоперационной внутритазовой химиотерапии с гипертермией в лечении местнораспространенных форм рака прямой кишки при отсутствии увеличения послеоперационных осложнений и признаков токсичности. Ключевые слова: рак прямой кишки, химиотерапия, гипертермия.

ВВЕДЕНИЕ

Заболеваемость раком прямой кишки находится на 6 месте в структуре заболеваемости злокачественными новообразованиями в России (4,9 % - по данным В.И. Чисова, 2004г. [3]). При этом местнораспространенная форма рака прямой кишки выявляется при первичном осмотре в 20-30 %. Большинство авторов определяют местнораспространенный рак прямой кишки как умеренно - или малоподвижную опухоль, ограниченную мезоректум или выходящую за пределы ее фасции, с прорастанием в соседние органы при отсутствии отдаленных метастазов.

Высокая частота рецидивирования этой формы рака, достигающая 26-37 % [1,2] и низкая 5-летняя выживаемость, составляющая 38-52 % [1,2], не позволяет считать результаты лечения удовлетво-

рительными, что диктует необходимость поиска новых путей для улучшения результатов лечения данной категории больных.

Многочисленные научные исследования показали достоверное увеличение продолжительности жизни пациентов при использовании интраоперационной внутривентриальной химиотерапии с гипертермией в лечении местнораспространенных форм рака органов брюшной полости [4, 10, 11, 13]. Применение интраоперационной внутритазовой химиотерапии с гипертермией (ИвТХГ) у больных местнораспространенным раком прямой кишки представляет перспективное направление в лечении данной категории больных. В связи с чем, в 2003 году в отделении онкопроктологии ФГУ ГНЦ Колопроктологии Росздрава начато проспективное исследование.

МАТЕРИАЛЫ И МЕТОДЫ

С сентября 2003 по 2006 год в исследование включено 79 пациентов с аденогенным местнораспространенным раком средне- и нижнеампулярного отделов прямой кишки. Отдаленных метастазов по данным комплексного дооперационного обследования у больных не было. При пальцевом исследовании прямой кишки у всех пациентов опухоль характеризовалась как малоподвижная, была фиксирована к стенкам малого таза, глубоко прорастала в мезоректум, во влагалище или предстательную железу (26% - в основной и в 27% в контрольной группе) по данным ТРУЗИ.

В настоящее время в основную группу (ИвТХГ+хирургическое лечение) включено 39 пациентов, в контрольную (только хирургическое лечение) - 40. Обе группы больных сопоставимы по полу ($p > 0,05$). Возраст пациентов варьировал от 34 до 74 лет (медиана возраста составила $57 \pm 11,7$ года) в основной и от 36 до 81 года (медиана возраста составила $63 \pm 12,2$ года) в контрольной группе. Стадия рака прямой кишки определялась по системе TNM/pTNM Международного противоракового союза, 6-е издание (2002 г.) на основании исследова-

Таблица 1. Гистологическая структура удаленной опухоли

Вид аденокарциномы	Основная группа		Контрольная группа	
	Количество больных	%	Количество больных	%
Умереннодифференцированная	31	79,5	33	82,5
Хорошодифференцированная	3	7,7	3	7,5
Слизистая	5	12,8	4	10
Всего	39	100	40	100

Таблица 2. Распространенность рака прямой кишки

	Основная группа			Контрольная группа		
	pT3	pT4	n=39	pT3	pT4	n=40
pN-	13	5	18(46,2%)	14	4	18(45%)
pN1-2	10	11	21(53,8%)	12	10	22(55%)
Всего	23(59%)	16(41%)	39	26(65%)	14(35%)	40

ния удаленного препарата (Таб. 1).

При приблизительно равном проценте поражения лимфоузлов в группах (54% - в основной и 55% - в контрольной), в основной группе число пациентов с распространенностью опухолевого процесса в стадии T4 было больше (41% - в основной и 35% - в контрольной). По гистологической структуре опухоли в обеих группах были сопоставимы умереннодифференцированная аденокарцинома - 80% и 83%, слизистая аденокарцинома - 13% и 10% соответственно (Таб. 2).

В качестве химиопрепарата использовали цисплатин-Эбеве (EBEWE Pharma - Австрия). Нагревание раствора осуществляли экстракорпорально с помощью термостата - ThermoHaake C-P5/U и кардиплегического устройства CAPIOX® CP50 Cardioplegia Set CX-FSP41, используемого в качестве теплообменника.

Перфузат представлял собой 100-150 мг цисплатина в 1000 мл 0,9% раствора NaCl. Постоянная температура перфузата поддерживалась на уровне 41-43°C на начальном этапе клинического исследования, в настоящее время температура доведена до 44-45 °С. Скорость циркуляции перфузата оставалась в пределах 200 мл/мин, а время проведения ИВТХГ составляло 90 минут при 41-43°C или 60 минут при 44-45°C.

Методика проведения ИВТХГ заключалась в следующем: после удаления прямой кишки с опухолью и тщательного гемостаза, полость таза заполняется перфузатом, затем через контрапертуры со стороны промежности устанавливали 2 силиконовых дренажа, которые используются для проведения ИВТХГ.

При расположении опухоли ниже уровня тазовой

брюшины, отсутствии канцероматозных высыпаний на тазовой брюшине и возможности герметичного восстановления тазовой брюшины выполняли закрытую ИВТХГ (n=30). При этом восстанавливали тазовую брюшину провизорными швами так, что гипертермическая перфузия проводилась в закрытом объеме ниже ее уровня.

При расположении опухоли на уровне тазовой брюшины, а также при широком ее иссечении и невозможности герметичного восстановления последней производили открытую ИВТХГ (n=9). При этом больному придавали положение Фовлера 30°, через дренажи в промежности полость таза заполнялась раствором перфузата до уровня промонториума, после чего начиналась гипертермическая перфузия. Для предотвращения испарения аэрозоля химиопрепарата в воздух операционной, лапаротомная рана изолировалась стерильной пленкой. Контроль температуры ядра тела осуществляли с помощью метода неинвазивного измерения артериальной температуры в наружном ухе. После завершения ИВТХГ производили эвакуацию перфузата и промывание полости таза чистым физиологическим раствором, после чего выполняли запланированную операцию.

С целью выявления системных эффектов химиопрепарата, в процессе проведения ИВТХГ осуществлялся забор венозной крови из центрального сосуда каждые 15 минут с определением концентрации химиопрепарата в лабораторных условиях методами ВЭТСХ (высокоэффективная тонкослойная хроматография) и ВЭЖХ-МС (высокоэффективная жидкостная хроматография с масс-спектрометрией). Исследования выполнялись на базе кафедры аналитической химии химического факультета

МГУ им. М.В. Ломоносова (проф. Ревельский И.А.). Статистический анализ полученных результатов проводился с помощью программы Prism Pad Software 3.02 для Windows 98/ME. Количественные параметры оценивались с помощью средней (M) и

определения стандартного отклонения (SD), а сравнение между группами с помощью непарного t-теста Стьюдента. Различия в качественных величинах оценивались путем точного двустороннего теста Фишера и признавались достоверными при $p < 0,05$.

РЕЗУЛЬТАТЫ

Интраоперационной, а также послеоперационной летальности в обеих группах не было. В основной группе средняя длительность операции оказалась ожидаемо выше, чем в контрольной (330 мин и 235 мин, соответственно), в равной мере, как и средняя величина интраоперационной кровопотери (490 ± 50 мл и 355 ± 30 мл, соответственно). В течение послеоперационного периода ни у одного пациента не было отмечено признаков токсичности, обусловленных применением цисплатина.

Ранние послеоперационные осложнения в основной группе возникли в 10% случаев, в контрольной - в 15%, при этом частота несостоятельности швов анастомоза в основной группе не превышала показателей данного осложнения в контрольной группе (Таб. 3). Применение ИВТХГ не увеличивало частоту послеоперационных осложнений и длительность пребывания в стационаре в послеоперационном периоде (18 ± 2 и $17 \pm 1,5$ дня, соответственно).

Проведение ИВТХГ не оказывало влияния на выбор вида оперативного вмешательства, в том числе и реконструктивно-пластических. Так, в основной и контрольной группах было проведено по 4 вмешательства с формированием толстокишечного резервуара и гладкомышечной манжетки, низведением в полость малого таза и формированием колоанального анастомоза. При этом в основной группе после проведения реконструктивно-пластических операций послеоперационных осложнений не отмечено, в то время как в контрольной группе в 1 случае было отмечена несостоятельность колоанального анастомоза.

Прослеженность пациентов в среднем составила 19 месяцев (3-36 месяцев) в основной и 21 месяца

(5-36) в контрольной группах. Местный рецидив выявлен у 4 (10%) пациентов основной группы в течение 2 лет и у 7 пациентов (17,5%) также в течение 2 лет наблюдения. При анализе причин развития рецидивов в основной группе установлено, что во всех 4 случаях в удаленном операционном препарате были выявлены пораженные метастазами лимфоузлы параректальной клетчатки, из них, у 3 пациентов рецидив был выявлен в мягких тканях и полости малого таза, а у одного - в области колоанального анастомоза. При анализе пациентов с рецидивами в контрольной группе пораженные метастазами лимфоузлы параректальной клетчатки при первичной операции определялись у 4 из 7 пациентов, при этом у 3 пациентов рецидив был выявлен в мягких тканях и полости малого таза, а у 4 - в области колоанального анастомоза.

Следует отметить, что во всех наблюдениях возникновения рецидивов в основной группе температура перфузата не превышала $41-42^\circ\text{C}$, тогда как, в настоящее время температура перфузата доведена до $44-45^\circ\text{C}$. Однако, средняя прослеженность данной категории больных составляет 9 месяцев (3-20 месяцев), что не является достаточным периодом наблюдения для окончательного заключения о эффективности температуры перфузата $44-45^\circ\text{C}$. Тем не менее, можно предположить что температура перфузата $44-45^\circ\text{C}$ более эффективна, чем более низкие температуры и в то же время не приводит к увеличению послеоперационных осложнений. При равном числе прослеженных больных в течение 3-х лет, в основной группе 3-летняя выживаемость составила 71%, в контрольной - 50% (Табл. 4).

Таблица 3. Частота и характер послеоперационных осложнений

Характер послеоперационных осложнений	Число осложнений	
	Основная группа (n=39)	Контрольная группа (n=40)
Несостоятельность швов анастомоза	4	5(12,5%)
Коловагинальный свищ	10	1(2,5%)
Всего	14(35%)	6(15%)

Таблица 4. 3-х летняя выживаемость больных

Группы больных	Прослежено больных, n	3-летняя выживаемость	
		n	%
Основная	14	10	71,4
Контрольная	14	7	50,0

ОБСУЖДЕНИЕ

Противоопухолевый эффект гипертермии обусловлен активацией деятельности киназ в опухолевой клетке, что может привести к апоптозу (гибели) клетки; увеличением проницаемости биологических мембран и, как следствие, увеличением перфузии химиопрепарата в ткани; повышением цитотоксичности противоопухолевых препаратов; преодолением лекарственной противоопухолевой резистентности тканей; угнетением синтеза РНК и ДНК и, наконец, снижением способности опухолевой клетки к репарации [5,6,9].

В 1991 году Fujimoto S., Takahashi M. [8,12,13] в качестве одного из методов, направленных на профилактику диссеминации опухоли во время операции и снижение частоты местных рецидивов при местнораспространенном раке прямой кишки, предложили применение интраоперационной внутритазовой химиотерапии с гипертермией (ИВТХГ). В своем исследовании они провели ИВТХГ 27 больным по методике, заключающейся в циркуляции перфузата (физиологический раствор, содержащий 40 мг/л митомицина С) с экспозицией 90 минут в полости малого таза. При этом температура перфузата ($45,5 \pm 0,6$ С) поддерживалась специальным прибором, погруженным в полость малого таза. По данным этих авторов после ИВТХГ частота возникновения местных рецидивов была в 3 раза ниже, чем в контрольной группе (11% и 37%, соответственно). Однако, небольшое число наблюдений не позволяло достоверно судить об эффективности применения указанной методики.

В другой работе, опубликованной в 1994г., F. DeCian с соавт. [7] описывают технику проведения интраоперационной внутритазовой химиотерапии с гипертермией у четырех пациентов с местнораспространенным раком прямой кишки после проведения предоперационной химиолучевой терапии. По этой методике полость малого таза заполнялась 3000 мл физиологиче-

ского раствора, содержащего 40 мг митомицина С, нагретого экстракорпорально однократно до температуры 45°C . Далее перфузат циркулировал в полости малого таза со скоростью 300 мл/мин в течение 60 мин, постепенно остывая. К сожалению, авторы не приводят результаты методов исследований, доказывающих безопасность применения данного метода для пациента и отдаленные результаты лечения. Других работ, посвященных методу ИВТХГ, в электронной базе данных Medline и PubMed обнаружено не было.

Предлагаемая нами методика внутритазовой химиотерапии с гипертермией имеет существенные отличия от внутрибрюшной химиотерапии с гипертермией и от методики ИВТХГ, описанных другими авторами. Во время перфузии полость малого таза отграничивают от брюшной полости восстановленной тазовой брюшиной, в связи с чем, химиопрепарат и гипертермия воздействуют непосредственно на область возможного возникновения рецидива опухоли, не контактирую с петлями кишечника. Это исключает развитие послеоперационного пареза кишечника, связанного с контактом петель кишки с нагретым раствором химиопрепарата. Небольшая поверхность контакта химиопрепарата с поверхностью брюшины снижает транспорт химиопрепарата через перитонеально-плазменный барьер в системный кровоток до следовых количеств, что приводит к отсутствию побочных эффектов, характерных для его применения при системной химиотерапии. Это дает возможность увеличить концентрацию химиопрепарата в перфузате до максимально эффективной дозы, без увеличения системных побочных эффектов. Химиопрепарат постоянно циркулирует в замкнутом пространстве малого таза и не находится в статичном состоянии, температура перфузата поддерживается на заданном уровне в течение всей процедуры ИВТХГ.

ВЫВОДЫ И ЗАКЛЮЧЕНИЕ

Учитывая сопоставимость основной и контрольной групп оперированных больных по различным факторам, в том числе по распространенности первичной опухоли (стадия рака Т4 - 41% в основной и 35% в контрольной) и наличию метастазов в регионарные лимфоузлы (54% и 55%, соответственно), полученные предварительные результаты свидетельствуют об отсутствии увеличения послеоперационных осложнений и признаков ток-

сичности, обусловленных применением химиопрепарата, снижении местных рецидивов, а также улучшении 3-летней выживаемости при использовании ИвтХГ. Дальнейшее накопление опыта использования ИвтХГ позволит определить место предлагаемого метода в лечении распространенных форм рака прямой кишки, однако, уже на данном этапе исследования определяется перспективность данного вида лечения.

ЛИТЕРАТУРА

1. Александров В.Б. Рак прямой кишки. - М.: Вузовская книга, 2001г.
2. Кныш В.И. Рак ободочной и прямой кишки. - М.: Медицина, 1997 г.
3. Чиссов В.И., Старинский В.В., Петрова Г.В. Злокачественные новообразования в России в 2004 году (заболеваемость и смертность). - М.: Антиф, 2006г.
4. Culliford A.T., Brooks A.D., Sharma S. Surgical Debulking and Intraperitoneal Chemotherapy for Established

- Peritoneal Metastases From Colon and Appendix. *Cancer Annals of Surgical Oncology*, 2001, 8:787-795.
5. Dahl O., Dalene R., Schem B. C. Status of clinical hyperthermia. *Acta Oncol.*, 1999, 38:863-73.
6. Dahl O. Mechanisms of thermal enhancement of chemotherapeutic cytotoxicity. In: Urano M, Duple E. *Hyperthermia and Oncology*. Utrecht, 1994, 4:9-28.
7. DeCian F., Bachi V., Mondini G. Pelvic perfusion in the adjuvant therapy of locally advanced rectal cancer.

Feasibility trial and initial clinical experience. Dis Colon Rectum., 1994, 37:106-14.

8. Fujimoto S., Takahashi M., Endoh F. A clinical pilot study combining surgery with intraoperative pelvic hyperthermochemotherapy to prevent the local recurrence of rectal cancer. Ann Surg., 1991, 213:43-7.

9. Fulk M.H., Issels R.D. Invited Review: Hyperthermia in oncology. Int J Hyperthermia., 2001, 17: 1-19.

10. Glehen O., Mithieux F., Osinsky D. Surgery Combined With Peritonectomy Procedures and Intraperitoneal Chemohyperthermia in Abdominal Cancers With Peritoneal Carcinomatosis: A Phase II Study. Journal of Clinical Oncology, 2003, Vol 21, Issue 5: 799-806.

11. Jacquet P., Stephens A.D., Averbach A.M. Analysis

of morbidity and mortality in 60 patients with peritoneal carcinomatosis treated by cytoreductive surgery and heated intraoperative intraperitoneal chemotherapy. Cancer., 1996, 77:2622-9.

12. Takahashi M, Fujimoto S, Kobayashi K. Clinical outcome of intraoperative pelvic hyperthermochemotherapy for patients with Dukes' C rectal cancer. Int J Hyperthermia. 1994 Nov-Dec; 10(6):749-54.

13. Takahashi M., Fujimoto S., Takai M. Clinical evaluation of intra-operative pelvic hyperthermochemotherapy combined with operation for rectal cancer. Gan To Kagaku Ryoho. 1991 Aug; 18 (11):2024-7.

14. Verwaal V.J., van Ruth S., Witkamp A. Long-Term Survival of Peritoneal Carcinomatosis of Colorectal Origin. Annals of Surgical Oncology (2005) 12:65-71.

ОБОСНОВАНИЕ И ТЕХНИКА ВЫПОЛНЕНИЯ ВОССТАНОВИТЕЛЬНОЙ ОПЕРАЦИИ С СОХРАНЕНИЕМ ЭЛЕМЕНТОВ НАРУЖНОГО СФИНКТЕРА У БОЛЬНЫХ РАКОМ НИЖНЕАМПУЛЯРНОГО ОТДЕЛА ПРЯМОЙ КИШКИ

Ю.А.Шельгин, Т.С.Одарюк, П.В.Еропкин, Е.В.Маркова, Д.Ю.Пикунов.

Государственный Научный Центр Колопроктологии, Москва. Директор - академик РАМН, профессор Г.И.Воробьев.

Основным хирургическим вмешательством при локализации опухоли в нижеампулярном отделе прямой кишки остается брюшно-промежностная экстирпация с формированием противоестественного ануса [1, 6-9, 11].

Большинство (до 80%) пациентов, перенесших экстирпацию прямой кишки, остаются пожизненными инвалидами [4,5]. Это связано как с психологической травмой, обусловленной формированием колостомы на передней брюшной стенке, так и с неконтролируемым опорожнением кишечника.

Одним из способов решения данной проблемы у этих больных является восстановление естественного хода толстой кишки с низведением ее на промежность и моделированием неосфинктера (гладкомышечной манжетки) и неоректум (толстокишечного резервуара) в области промежностной колостомы. Создание конструкции, выполняющей роль утраченных ампулы и запирающего аппарата прямой кишки, улучшает функциональные результаты и качество жизни пациентов [2]. Однако, даже для частичного восстановления континенции толстой кишки и реабилитации таких больных требуются продолжительное время (от 1 до 3 лет) и немалые усилия самого пациента. Поэтому возникла необходимость изучить возможность сохранения элементов наружного сфинктера для улучшения держания кишечного содержимого. С этой целью были исследованы удаленные препа-

раты после экстирпации прямой кишки с различной локализацией опухоли по отношению к зубчатой линии. Морфологические исследования свидетельствуют о достаточно редком вовлечении в опухолевый процесс запирающего аппарата при локализации опухоли на 1см выше зубчатой линии и более [3]. Это позволило выполнять у таких пациентов проктэктомии с удалением внутреннего и полным сохранением наружного сфинктеров.

Продолжением этих исследований является поиск ответа на вопрос о возможности сохранения элементов наружного сфинктера при более низкой локализации опухоли - на уровне зубчатой линии. С этой целью в ГНЦ колопроктологии было проведено патоморфологическое изучение 65 препаратов прямой кишки после брюшно-промежностной экстирпации.

Препараты прямой кишки и анального канала рассекались в продольном направлении через центр опухоли в месте максимальной глубины инвазии, далее к периферии опухоли с шагом 5 мм. Выполняли морфометрию препарата. Результаты заносили в специально разработанную карту патоморфологического исследования с маркировкой опухоли относительно основных анатомических структур. Все опухоли прямой кишки (65) были в стадии Т2-3, при этом необходимо отметить, что подавляющее большинство (85%) имели стадию Т3, а в 38,5% препаратов имелись пораженные регио-

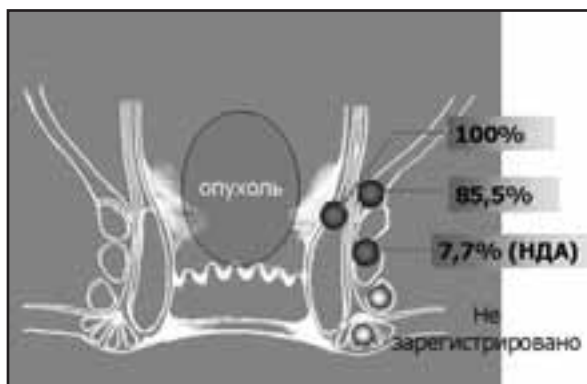


Рисунок 1. Поражение структур запирающего аппарата при локализации опухоли на уровне зубчатой линии.

Таблица 1. Характеристика опухолей.

Степень распространения	N (n=65)
T2N0	9
T2N1	3
T3N0	31
T3N1	22

нарные лимфоузлы (табл.1). Все опухоли имели строение аденокарциномы, в том числе высокодифференцированные - 10 (15,4%), умереннодифференцированные - 38 (58,5%), низкодифференцированные - 17 (26,2%).

В ходе проводимого исследования были выявлены следующие особенности роста аденокарцином прямой кишки с локализацией дистального полюса опухоли на уровне зубчатой линии: инвазия опухоли во внутренний сфинктер выявлена во всех (100%) наблюдениях, в леватор - в 56 (85,5%) препаратах и в глубокую порцию наружного сфинктера - в 5 (7,7%) препаратах (рис. 1). Важно указать, что все опухоли препаратов с поражением глубокой порции наружного сфинктера имели строение низкодифференцированной аденокарциномы. Следует подчеркнуть, что подкожная и поверхностная порции наружного сфинктера, ишиоректальную клетчатку во всех наблюдениях оставались интактными.

Таким образом, несмотря на то, что большинство опухолей соответствовали Т3, и почти в половине случаев имелось поражение регионарных лимфоузлов, при локализации дистального полюса опухоли на уровне зубчатой линии в подавляющем большинстве (92,3%) наблюдений наружный сфинктер не вовлекался в опухолевый процесс. Поэтому у данной категории пациентов есть возможность сохранить элементы наружного сфинктера в пределах адекватной дистальной и латеральной линий резекции [10] вместо широко выполняемой в настоящее время экстирпации прямой кишки.

В такой ситуации удаление внутреннего сфинктера с глубокой порцией наружного сфинктера позволяет обеспечить от 10 мм до 15 мм (в среднем 12 мм) ди-

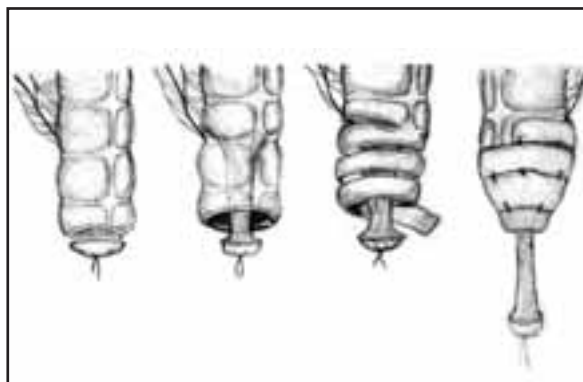


Рисунок 2. Этапы формирования гладкомышечной манжетки.

стального клиренса, сохраняя при этом интактные поверхностную и подкожную порции наружного сфинктера.

На основании проведенного морфологического исследования с учетом роста аденокарцином нижнеампулярного отдела прямой кишки на уровне зубчатой линии была разработана операция - проктэктомия с сохранением поверхностной и подкожной порций наружного сфинктера, дополненная формированием конструкции утраченных органов (ампулы прямой кишки и большей части анального жома) - толстокишечного резервуара и концевой гладкомышечной манжетки.

Показаниями для выполнения проктэктомии с сохранением поверхностной и подкожной порций наружного сфинктера являются: локализация рака на уровне зубчатой линии, имеющего строение высоко- и умереннодифференцированной аденокарциномы, в стадии Т2-Т3 при отсутствии признаков инвазии в наружный сфинктер, а также ишиоректальную клетчатку (по данным УЗИ ректальным датчиком).

Противопоказаниями являются: низкодифференцированные аденокарциномы любой стадии, наличие отдаленных метастазов и поражение лимфоузлов за пределами мезоректальной фасции, дивертикулез левых отделов толстой кишки, избыточная масса тела, а также неустойчивое психическое состояние пациента.

Техника вмешательства. Со стороны брюшной полости мобилизация толстой кишки и ее пересечение проксимальнее опухоли осуществляется согласно существующим онкологическим принципам. Единственным отличием от техники выполнения брюшно-анальной резекции является то, что для формирования резервуара, гладкомышечной манжетки и их последующего низведения в таз длина толстокишечного трансплантата должна быть на 13-15 см больше.

Формирование манжетки выполняют из серозно-мышечного слоя стенки толстой кишки. Вначале освобождают от жировых подвесков и брыжейки дистальный отдел трансплантата на протяжении 3-4см. Затем циркулярно рассекают серозно-мышечный слой толстой кишки до подслизистого слоя и в виде цилиндра отсекают его в проксимальном направлении от слизистой оболочки на

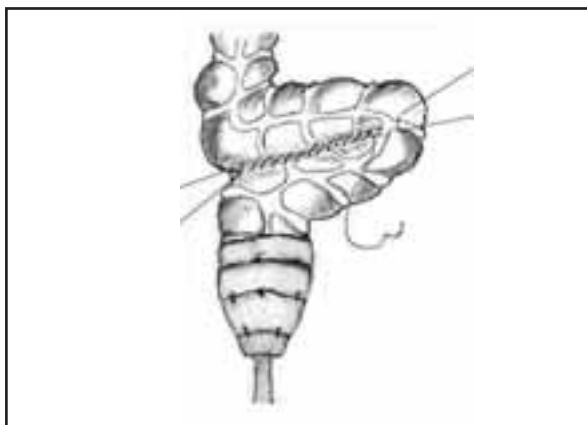


Рисунок 3. Формирование С-образного толстокишечного резервуара ручным швом

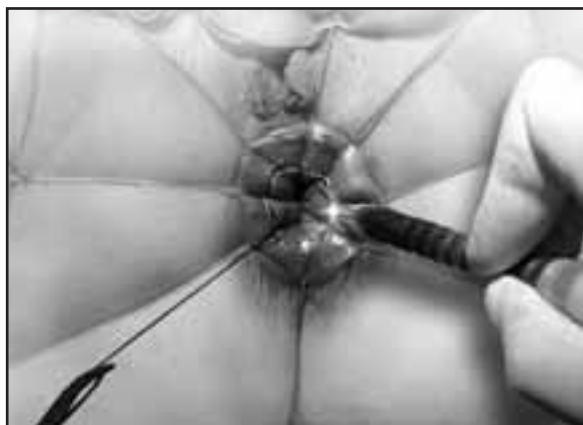


Рисунок 4. Рассечение слизистой по линии Хилтона.

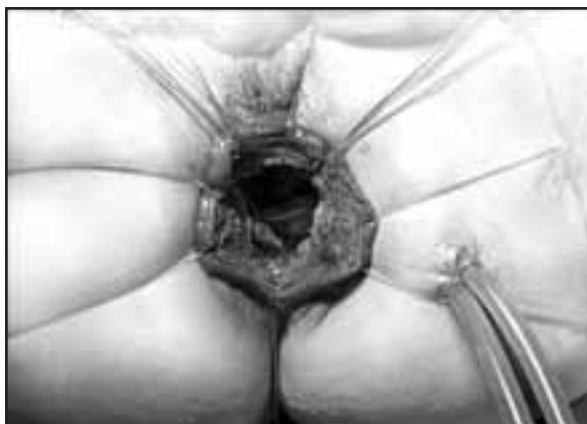

Рисунок 5. Вид промежности после удаления препарата.

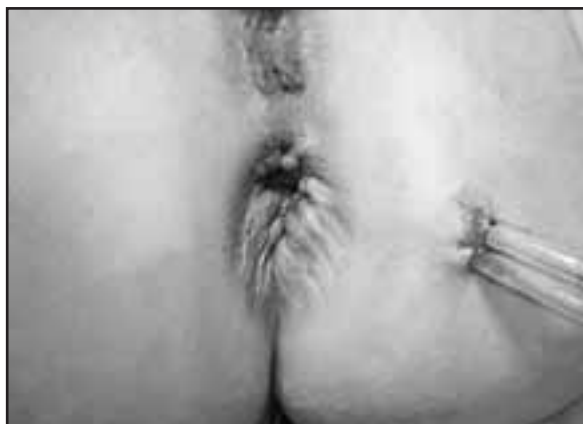

Рисунок 6. Вид промежности после формирования анастомоза.

всем протяжении освобожденного сегмента до брыжейки. Из полученного серозно-мышечного цилиндра спиралевидным разрезом выкраивают лоскут на ножке шириной 1,5-2 см и длиной 6-8 см. После обработки полученного лоскута раствором антисептика его растягивают по длине и ширине и спирально оборачивают вокруг низводимой кишки, фиксируя туры между собой и серозно-мышечным слоем кишки швами на атравматичной игле, ослабляя с каждым витком натяжение лоскута, чтобы избежать сдавления краевого сосуда. Таким образом, получают конусовидную манжетку длиной 3-4 см (рис.2).

Для воссоздания ампулы прямой кишки используют технику формирования С-образного толстокишечного резервуара. С этой целью подготовленную к низведению кишку непосредственно над манжеткой складывают в виде С-образной петли протяженностью 5-6см и либо сшивающе-режущим аппаратом через колотомическое отверстие на верхушке петли рассекают дубликатуру кишечной стенки с одновременным ее прошиванием, либо ручным способом формируют межпетлевое соустье. При использовании сшивающе-режущего аппарата ушивают колотомическое отверстие и выполняют пробу на герметичность (рис.3).

Прямую кишку выделяют со стороны брюшной полости по межфасциальному пространству согласно

принципам тотальной мезоректумэктомии до верхнего края анального канала. Затем приступают к промежностному этапу.

После обработки анального канала и промежности антисептиком производится небольшая дивульсия. Анальный канал разводится анорасширителем или лигатурами (6-8 штук). В 4 точки интересфинктерного пространства вводится 10 мл 0,001% раствора адреналина. Просвет анального канала закрывается кисетным швом дистальнее нижнего полюса опухоли. По межсфинктерной борозде (линия Хилтона) рассекается слизистая оболочка по периметру (рис.4). После проникновения в слой между внутренним и подкожной порцией наружного сфинктера деликатно, с помощью электроножа по периметру единым блоком выделяется внутренний сфинктер с глубокой порцией наружного сфинктера до соединения с абдоминальной бригадой хирургов. Операционный препарат удаляется через лапаротомную рану (рис.5).

Далее подводят дренажи в полость таза, накладывают 8 провизорных швов нитями на атравматичной игле на оставшуюся часть анодермы по всему периметру без захвата подкожной порции наружного сфинктера. После промывания полости таза антисептическим раствором ободочную кишку с резервуаром и гладкомышечной манжеткой низводят в таз таким образом, чтобы манжетка находи-



Рисунок 7. Макропрепарат кишки после проктэктомии

лась в ложе удаленных структур анального жома. Первым рядом швов фиксируют порции леватора к низведенной кишке на уровне верхнего края гладкомышечной манжетки, вторым рядом - формируют колоанальный анастомоз (рис.6).

Во всех случаях с целью исключения пассажа кишечного содержимого по толстой кишке и создания оптимальных условий для репаративных процессов в области швов резервуара и анастомоза операция завершается формированием превентивной петлевой колостомы или илеостомы по Торнболлу. Закрытие стомы осуществляется в плановом порядке спустя 6-8 недель после операции при отсутствии рентгенологических признаков несостоятельности швов резервуара и анастомоза.

В период с 2002г. по 2007г. в Государственном Научном Центре Колопроктологии оперировано 38 пациентов с использованием данной методики. Продолжительность хирургического вмешательства составила в среднем 330 ± 62 (270-420) минут, интраоперационная кровопотеря - 394 ± 62 (250-800) мл.

Послеоперационной летальности отмечено не было. Послеоперационное осложнение зарегистрировано у 1 пациента. На 7-е сутки после операции выявлено прорезывание швов в области анастомоза, в связи с чем повторно был сформирован колоанальный анастомоз. Длительность пребывания пациентов в стационаре после операции составила, в среднем, $15,5 \pm 3,4$ (11-21) койко-дней.

При проведении патоморфологического исследования удаленных препаратов было отмечено, что ди-

стальная линия резекции находилась на расстоянии, в среднем, $1,2 \pm 0,4$ см от нижнего полюса опухоли, расстояние от латеральной линии резекции до опухоли в зоне максимальной ее инвазии, в среднем, составило $1,0 \pm 0,3$ см. При этом ни в одном случае целостность фасции мезоректум не была нарушена (рис.7).

Все 38 пациентов, оперированных по разработанной методике, прослежены в сроки $19,4 \pm 11,8$ (2-56) месяцев. При изучении отдаленных результатов у одного пациента через 8 месяцев после операции выявлен местный рецидив (при гистологическом исследовании препарата первичной опухоли - умереннодифференцированная с участками слизистой аденокарцинома Т3N0Mo) - выполнена экстирпация низведенной кишки. Еще у одного пациента через 12 месяцев после операции выявлен метастаз в подкожно-жировую клетчатку ягодичной области на расстоянии 6 см от края ануса (при гистологическом исследовании: первичная опухоль Т3N0Mo имела строение слизистой аденокарциномы) - выполнено местное иссечение метастаза с последующей химио-лучевой терапией. Таким образом, частота местного возврата заболевания составила 5,3%. Все пациенты в настоящее время живы без признаков опухолевого роста.

Результаты проведенного комплексного физиологического обследования оперированных пациентов после закрытия превентивной стомы свидетельствуют об удовлетворительных функциональных результатах и качестве жизни больных. Так, в настоящее время 15 из 18 пациентов, находящихся под наблюдением более 12 месяцев после закрытия стомы, удерживают твердый и жидкий стул и лишь иногда отмечают эпизоды недержания газов. Три пациента частично не удерживают жидкий стул, что, однако, существенно не отражается на качестве жизни вследствие подбора оптимальной индивидуальной диеты.

Выводы. Таким образом, разработанный метод хирургической реабилитации больных нижеампулярным раком прямой кишки при локализации дистального полюса опухоли на уровне зубчатой линии по строгим показаниям можно считать одной из альтернатив классической экстирпации прямой кишки, сочетающей в себе функциональную направленность без ущерба онкологическому радикализму.

ЛИТЕРАТУРА

1. Двойрин В.В., Аксель Е.М., Трапезников Н.Н., Кныш В.И. Рак ободочной и прямой кишки. Москва, 1997г.
2. Коротких Н.Н. Оценка функциональных результатов двух видов колопластики у больных, перенесших брюшно-промежностную экстирпацию прямой кишки: дисс. канд. мед. наук, - Москва, 2004г.
3. Талалакин А.И. Брюшно-анальная резекция прямой кишки с удалением внутреннего сфинктера, формированием гладко-мышечной манжетки и созданием толстокишечного резервуара в лечении рака нижеампулярного отдела прямой кишки: дисс. канд. мед. наук, - Москва, 2001г.
4. Царьков П.В. Хирургическая реабилитация

- больных раком нижеампулярного отдела прямой кишки и анального канала: дисс. докт. мед. наук, - Москва, 1997г.
5. Шелыгин Ю.А. Некоторые аспекты медицинской реабилитации больных с одноствольной колостомой: дисс. канд. мед. наук, - Москва, 1982г.
6. Beart RW, Steele GD Jr, Menck HR, Chmiel JS, Ocwieja KE, Winchester DP. Management and survival of patients with adenocarcinoma of the colon and rectum: a national survey of the Commission on Cancer. J Am Coll Surg. 1995 Sep;181(3):225-36.
7. Francois Y, Nemoz CJ, Baulieux J, Vignal J, Grandjean JP, Partensky C, Souquet JC, Adeleine P, Gerard JP. Influence of the interval between preoperative radi-

ation therapy and surgery on downstaging and on the rate of sphincter-sparing surgery for rectal cancer: the Lyon R90-01 randomized trial. *J Clin Oncol.* 1999 Aug;17(8):2396.

8. Horn A, Morild I, Dahl O. "Tumour shrinkage and down staging after preoperative radiation of rectal adenocarcinomas. *Radiother. Oncol.* 1990 May;18(1):19-28.

9. Onaitis MW, Noone RB, Fields R, Hurwitz H, Morse M, Jowell P, McGrath K, Lee C, Anscher MS, Clary B, Mantyh C, Pappas TN, Ludwig K, Seigler HF, Tyler DS.

Complete response to neoadjuvant chemoradiation for rectal cancer does not influence survival. *Ann Surg Oncol.* 2001 Dec;8(10):801-6.

10. Rullier E, Laurent C, Bretagnol F, Rullier A, Vendrely V, Zerbib F. Sphincter-saving resection for all rectal carcinomas. The end of the 2-cm distal rule. *Ann Surg* 2005;241: 465-469.

11. Stocchi L, Wolff BG. Operative techniques for radical surgery for rectal carcinoma: can surgeons improve outcomes? *Surg Oncol Clin N Am.* 2000 Oct;9(4):785-98; Review.

ВЛИЯНИЕ СТЕПЕНИ РЕГРЕССИИ АДЕНОКАРЦИНОМЫ ПРЯМОЙ КИШКИ ПОСЛЕ ПРЕДОПЕРАЦИОННОЙ ХИМИОЛУЧЕВОЙ ТЕРАПИИ НА ОТДАЛЕННЫЕ РЕЗУЛЬТАТЫ КОМПЛЕКСНОГО ЛЕЧЕНИЯ

Одарюк Т.С., Расулов А.О., Шелыгин Ю.А., Симакина Е.П., Маркова Е.В.

Неуклонный рост числа больных раком прямой кишки, увеличение числа местно-распространенных форм опухоли, и неудовлетворительные отдаленные результаты лечения свидетельствуют о возрастании актуальности данной проблемы (2,3,4). По данным В.И.Чисова с соавт., 2005, удельный вес больных раком прямой кишки в России увеличился с 5,4% в 1997 г до 8,6 % в 2004 г, а распространенность - с 48 в 1995 г. до 67,1 в 2004 г. на 100 тыс. населения (1).

Приоритетным методом лечения рака прямой кишки до настоящего времени остается хирургический. Вместе с тем, большинство исследователей пытаются улучшить отдаленные результаты лечения путем комбинации хирургического вмеша-

тельства с лучевым и лекарственным воздействием на опухоль в предоперационном периоде (5-16). На протяжении десятилетий постоянно проводится поиск оптимальных доз и методов предоперационного облучения. В литературе последних лет все чаще стали появляться публикации, анализирующие роль регрессии опухоли прямой кишки под воздействием предоперационной лучевой или химиолучевой терапии. Одни авторы не отмечают сколь либо значимого влияния степени регрессии опухоли на отдаленные результаты (8), в то время как большинство исследователей, все-таки, свидетельствуют о достоверном влиянии этого фактора на улучшение результатов выживаемости (9-13).

МАТЕРИАЛЫ И МЕТОДЫ

С 1992 по 1998 гг. в ФГУ "ГНЦ колопроктологии Росмедтехнологий" совместно с кафедрой клинической радиологии Российской медицинской академии последиplomного образования проведено проспективное контролируемое исследование по комплексному лечению рака прямой кишки, включающее в себя предоперационную лучевую терапию в сочетании с 5-фторурацилом и последующим хирургическим вмешательством.

Курс предоперационной лучевой терапии осуществлялся на гамма терапевтических установках Рокус АМ, Агат С, линейном ускорителе электронов ЛУ-ЭВ-15М1 статическим многопольным или подвижным методом в режиме мультифракционирования. При выборе такого метода фракционирования были приняты во внимание следующие факторы: синхронизирующий ритм деления опухолевых клеток эффект 5 - фторурацила увеличивает вероятность

повреждения большего числа злокачественных клеток в фазах наибольшей радиочувствительности; дробление разовой очаговой дозы на 2 сеанса уменьшает интенсивность повреждающего действия ионизирующего излучения на окружающие здоровые ткани. Внутривенно вводился раствор 5 - фторурацила из расчета 225 мг/м² массы тела. Через 1 час после введения больной получал дозу ионизирующего излучения 1,0 Гр, затем следовал интервал 4 часа и повторное облучение разовой очаговой дозой 1,5 Гр. Таким образом, дневная доза облучения составляла 2,5 Гр. Облучение по данной схеме проводилось пять дней в неделю. К концу облучения суммарная очаговая доза составляла 46-50 Гр, а общая доза химиопрепарата - 5 - 6 г. Длительность курса лечения составляла 4 недели.

Объем облучаемых тканей рассчитывался индивидуально для каждого пациента исходя из распро-

страненности и локализации опухолевого процесса. Необходимо отметить, что поле облучения включало в себя всю прямую кишку с опухолью и мезоректальную клетчатку. При расположении опухоли в нижнеампулярном отделе в зону облучения включалась промежность.

Интервал между окончанием облучения и операцией составлял не менее 3-4 недель. За это время происходило купирование лучевых реакций и клиническая и биологическая реализация лучевого эффекта с максимальным уменьшением объема патологического очага.

В протокол исследования включено 172 пациента. Из них на комплексное лечение запланировано 86 больных раком прямой кишки (основная группа), хирургическое - 86 больных (контрольная группа). Критериями включения пациентов

в исследование было локализация рака в нижне- и среднеампулярном отделе прямой кишки с распространенностью опухолевого процесса T3-T4 и железистыми формами опухоли. Отказом от проведения лучевой терапии являлись выраженные сопутствующие заболевания, отдаленные метастазы, декомпенсированная кишечная непроходимость.

Группы были сравнимы по полу, возрасту и локализации опухолевого процесса. Возраст больных колебался от 23 до 79 лет. Средний возраст составил $59,3 \pm 1,8$ в основной и $62,8 \pm 2,2$ в контрольной группах. У всех пациентов основной и контрольной группы опухоль врастала в мезоректальную клетчатку на различную глубину. Облучение по вышеуказанной схеме в полном объеме было проведено 83 из 86 пациентов.

РЕЗУЛЬТАТЫ

По данным пред- и послеоперационного обследования у 73 (87,9%) из 83 больных, перенесших полный курс предоперационной химиолучевой терапии, отмечена регрессия опухоли ("downsizing"). В 10 наблюдениях при контрольном осмотре уменьшения размеров опухоли не отмечено. У подавляющего большинства больных, исключая тех, у кого во время облучения возникли явления лучевого проктита, отмечалось уменьшение и полное исчезновение болевого синдрома, прекращение выделения крови из заднего прохода, облегчение акта дефекации.

Визуально отмечены признаки регрессии опухоли: конвергенция складок, значительное уменьшение экзофитного компонента иногда с образованием язвы.

В 54,4% наблюдений отмечена регрессия опухолевого процесса с уменьшением стадии ("downstaging") по таким критериям, как, глубина инвазии опухолью кишечной стенки и состояние регионарных лимфоузлов. Оценка регрессии опухоли с уменьшением стадии производилась на основании сравнения распространенности новообразования до начала лечения по результатам данных первичного обследования (пальцевой осмотр, УЗИ ректальным датчиком, компьютерная томография) с результатами исследования патоморфологических препаратов прямой кишки с опухолью. При этом у 32 пациентов зарегистрирована регрессия по критерию T, у 2 больных - по критерию N, и у 3 - по обоим критериям. В результате лечения распределение стадий опухоли оказалось совершенно иным. T4 до лечения составляли 10,3%, после ПХЛТ уменьшились в 3 раза - 2,9%; T3 на фоне лечения уменьшились почти в 2 раза (с 89,7% до 50%). Более того, появились стадии T2 - 25%, T1 - 2,9%, TX (фокусы аденокарциномы) - 2,9%, а в 11 наблюдениях первичной опухоли не выявлено (T0 - 16,2%). Почти в половине наблюдений отмечена регрессия глубины инвазии опухолью кишечной стенки более чем на одну стадию по критерию T. Так, регрессия на 1 стадию (T) отмечена у 54,3%, на 2 стадии - у 14,3% и на 3 стадии (с T3 до T0) - у 31,4% пациентов.

Объективность изменений в опухоли была подтверждена патоморфологическим изучением удаленных препаратов. Микроскопическое изучение лучевого патоморфоза, выполненное с использованием классификации Е. Ф. Лушниковой, выявило в подавляющем большинстве (65,6%) наблюдений 3-4 степень лучевого патоморфоза, а в каждом шестом препарате (16,2%) опухолевых клеток не было обнаружено. Лучевой патоморфоз в группе опухолей с уменьшением стадии выявлен в 100% препаратов (из них 3-4 ст. - 78,6%) и лишь в 41,9% - препаратов опухолей без эффекта "downstaging" (2-3 ст.). Однако, не во всех наблюдениях при наличии дистрофических повреждений раковых клеток, соответствующих 2 и даже 3 степени лучевого патоморфоза выявлено уменьшение стадии опухоли, поскольку комплексы раковых клеток среди соединительной ткани определялись и в прилежащей параректальной клетчатке. Так, при третьей стадии патоморфоза почти у половины пациентов (47,1%) не отмечено эффекта "downstaging". Детальный анализ гистологического строения опухоли этой когорты пациентов продемонстрировал, что 3 степень патоморфоза сопровождается регрессией стадии преимущественно (в 2/3 наблюдений) при умеренной дифференцировке аденокарциномы, (в 1/3 препаратов выявлено высокодифференцированная аденокарцинома и аденокарцинома без определения степени дифференцировки). В то же время, в препаратах опухоли прямой кишки без эффекта "downstaging" в четверти наблюдений выявлена слизистая аденокарцинома, в остальных - аденокарцинома различной степени дифференцировки.

Для определения радиочувствительности различных гистологических форм проведено изучение степени регрессии стадии опухоли в зависимости от данного фактора. Унивариантный анализ показал, что чаще регрессировали умеренно- и высокодифференцированные аденокарциномы (60,0% и 46,1% соответственно), а менее всего малодифференцированные и слизистые (перстневидноклеточный рак) аденокарциномы (0 и 20,0% соответственно). Изучение гистологического строения

опухолей в группе без регрессии стадии выявило наличие слизистой аденокарциномы (перстневидно-клеточного рака) в 25,8%, мало дифференцированной аденокарциномы в 6,4%, тогда как при регрессии стадии - соответственно 5,4% и 0. Полученные данные наводят на мысль о радиорезистентности слизистых и мало дифференцированных форм аденокарциномы.

Такие факторы как пол, возраст и локализация опухоли не оказали влияния на степень регрессии опухоли.

Радикальные оперативные вмешательства выполнены 68 (81,9%) из 83 больных, перенесших предоперационную химиолучевую терапию и 77 (89,5%) из 86 пациентов контрольной группы, из них комбинированные и расширенные операции выполнены 16 и 13 больным, соответственно. В основной группе 47 (69,1%) больным были выполнены сфинктеросохраняющие операции. Трём пациентам выполнена передняя или низкая резекция прямой кишки. У 11 (35,5%) из 31 пациентов нижеампулярного раком прямой кишки с локализацией опухоли до начала лечения на 4-6 см от края ануса, изменен объем предполагаемого хирургического вмешательства. В результате выраженной регрессии новообразования нижеампулярного отдела под воздействием предоперационной химиолучевой терапии отмечено сокращение опухоли в размерах, уменьшение глубины инвазии стенки прямой кишки и увеличение расстояния между нижним полюсом опухоли и зубчатой линией, что позволило пациентам, изначально обреченным на экстирпацию органа, выполнить брюшно-анальную либо интерсфинктерную резекцию прямой кишки с формированием неоректума и неосфинктера. У 21 пациента с локализацией рака в нижеампулярном отделе в непосредственной близости от зубчатой линии выполнена брюшно-промежностная экстирпация прямой кишки. В контрольной группе сфинктеросохраняющие операции выполнены 50 (64,9%) пациентам, брюшно-промежностная экстирпация прямой кишки - 27 больным.

В послеоперационном периоде общехирургические осложнения развились у 22,2% оперированных больных основной группы и у 13,0% контрольной группы, $p=0.19$. В контрольной группе умер 1 (1,3%) пациент от перитонита, возникшего вследствие некроза низведенной кишки. В основной группе летальных исходов не было.

В качестве наиболее показательных критериев эффективности лечения нами были изучены частота возникновения рецидивов и метастазов, общий и пофакторный анализ 5-летней выживаемости. Все критерии рассчитывались с помощью статистической программы GraphPadPrism (version 5.0). Для расчета использовались показатели 2 и Kaplan-Meier.

Частота возникновения местных рецидивов у больных получивших предоперационную лучевую терапию была ниже в сравнении с контрольной группой, однако, при статистической обработке достоверно значимой разницы не получено (14,3% против 21,4%, $p=0.36$).

Число отдаленных метастазов было приблизительно одинаковым и составило 17,5% в основной, и 20,0% в контрольной группах, соответственно. Од-

новременное появление рецидива и метастаза было зарегистрировано у одного больного в контрольной группе в течение второго года и у двух больных в основной группе в течение третьего и пятого года после операции.

Анализ общей 5-летней выживаемости после комплексного лечения не выявил достоверного улучшения отдаленных результатов в сравнении с контрольной группой 54,7% и 45,7%, соответственно, $p=0.88$. Выживаемость при метастатическом поражении регионарных лимфатических узлов была одинаково низкой в обеих группах (комплексное - 33,3%, хирургическое 32,0%). У больных без метастазов в регионарные лимфатические узлы предоперационная химиолучевая терапия также не улучшила результаты в сравнении с контрольной группой (61,2% против 52,2%, $p=0.83$).

Сравнительный анализ отдаленных результатов лечения выявил только тенденцию к улучшению показателей 5-летней выживаемости. Однако, совершенно иные, достаточно убедительные данные получены при изучении пациентов с регрессией и без регрессии опухоли.

Отдаленные метастазы развились у 8,6% оперированных пациентов с радиочувствительными опухолями и 17,2% пациентов с радиорезистентными опухолями, $p=0.3$. Частота местных рецидивов у пациентов с радиорезистентными опухолями составила 14,3%, с радиочувствительными опухолями 8,6% что в сравнении с контрольной группой 21,4% приближается к статистически достоверному различию $p=0.09$, таким образом обозначая тенденцию к уменьшению числа местных возвратов заболевания у пациентов с регрессией стадии опухоли.

Вместе с тем, анализ возникновения рецидивов во времени выявляет определенную закономерность. Если после хирургического лечения их появление, в основном, регистрируется в течение первого года с резким снижением частоты в последующие годы, то в группе с комплексным лечением отмечается возникновение рецидивов и на 3-4 году наблюдения.

В подтверждение данного факта свидетельствует большая медиана выживаемости у пациентов с радиочувствительными опухолями (60 мес.) в сравнении с радиорезистентными формами (45,5 мес.) и пациентами контрольной группы (51 мес.).

5-летняя выживаемость пациентов с зарегистрированной регрессией стадии заболевания оказалась существенно выше (68,6%) в сравнении с радиорезистентными формами опухолей (37,9%, $p=0.01$), и пациентами контрольной группы (45,7%, $p=0.027$).

Эффект "downstaging" существенно улучшил выживаемость у пациентов без метастазов в регионарные лимфатические узлы в сравнении с аналогичной группой пациентов с радиорезистентными опухолями (74,1% и 38,9%, соответственно, $p=0.01$). В то же время, метастатическое поражение лимфоузлов ухудшило отдаленные результаты независимо от чувствительности опухоли и вида лечения (радиочувствительные - 25,0%, радиорезистентные - 36,4%, контрольная группа - 32,0%). Степень лучевого патоморфоза также оказала влияние на результаты 5-летней выживаемости. Так при 2 степени патоморфоза удаленных опухо-

лей зарегистрированы низкие показатели выживаемости (12,5%), что достоверно ниже в сравнении с 3 степенью (56,2%, $p=0.04$) и 4 степенью патоморфоза (81,8%, $p=0.003$).

Тенденция к улучшению показателей 5-летней выживаемости отмечена при анализе степени выраженности регрессии глубины инвазии кишечной стенки опухолью (критерий T по международной классификации злокачественных опухолей TNM). 5-летняя выживаемость в группе радиочувствительных опухолей составила 61,1% при регрессии стадии опухоли на одну категорию (с T3 до T2 или T4 до T3), 75% - при регрессии на 2 категории (с T4 до T2 или T3 до T1) и 81,8% - при регрессии на 3 категории (с T3 до T0). Достоверность различий не подтверждена, что обусловлено, по-видимому, малым количеством выборки.

Выживаемость пациентов после комплексного лечения в зависимости от клинической стадии первичной опухоли выглядит следующим образом: T2 - 33,3%, T3 - 55,4% и T4 - 60,0%. Вместе с тем, малое число пациентов с T2, T4 (T2 - 3 пациента, T4 - 6 пациентов) не по-

зволяет считать полученные данные корректными.

Определяющим фактором в улучшении выживаемости облученных пациентов оказалась глубина инвазии кишечной стенки по результатам патоморфологического исследования удаленных препаратов (pT). Так, при T0 5-летняя выживаемость составила 81,8%; при T1 - 100%; T2 - 66,7%; T3 - 35,5%. У 2 из 11 пациентов с T0 были выявлены метастазы в регионарные лимфоузлы N1, что, в последующем послужило причиной смерти (метастазы в печень и тазобедренный сустав). Достоверно лучшие 5-летние показатели выживаемости зарегистрированы при T0-1 (84,6%) в сравнении с T2-3 (46,9%, $p=0.01$).

Статистически различные показатели 5-летней выживаемости зарегистрированы при анализе отдаленных результатов пациентов, получивших комплексное лечение, с учетом гистологического строения рака прямой кишки. Высоко- и умереннодифференцированные аденокарциномы достоверно улучшили выживаемость в сравнении с малодифференцированными и слизистыми формами рака (56,1% и 20,0%, соответственно, $p=0.02$).

ОБСУЖДЕНИЕ

Неудовлетворительные результаты хирургического лечения местнораспространенных форм рака прямой кишки всегда являлись стимулом для онкологов в поиске дополнительных методов воздействия на опухоль. Первый опыт использования ионизирующего излучения в онкопроктологии датируется 1914 годом, когда С. Symonds на заседании Английского хирургического общества сообщил об успешном хирургическом удалении распространенной неоперабельной опухоли прямой кишки после аппликации радия. С тех пор попытки улучшения отдаленных результатов как операбельных, так и местнораспространенных форм рака прямой кишки с помощью адьювантной лучевой терапии не прекращались. В поисках оптимального режима использовались различные схемы фракционирования и комбинации радиомодифицирующих и химических средств в сочетании с облучением. Снижение числа местных рецидивов, увеличение числа сфинктеросохраняющих операций - безусловные успехи предоперационного лучевого (химиолучевого) лечения последних десятилетий (5,6, 14-16). Большое значение многими авторами придается регрессии опухоли под воздействием химиолучевого лечения, как фактору, способствующему уменьшению возврата заболевания и улучшению выживаемости (9-13).

В результате проведенной химиолучевой терапии в режиме мультифракционирования с использованием 5-ФУ, у подавляющего большинства больных (почти 90%) отмечено сокращение размеров опухоли, более чем в половине наблюдений сопровождающееся уменьшением первичной стадии опухоли.

Выраженная регрессия опухолей нижеампулярного отдела прямой кишки позволила более

чем 1/3 больным, первоначально обреченным на формирование противоестественного ануса на передней брюшной стенке, выполнить сфинктеросохраняющие операции.

При изучении отдаленных результатов получены следующие данные. Так, улучшения общей 5-летней выживаемости в основной группе в сравнении с контрольной не было получено, однако, пофакторный анализ показателей выживаемости выявил весьма обнадеживающие факты.

Достоверным фактором прогноза, влияющим на 5-летнюю выживаемость, оказалась регрессия опухоли. У пациентов с радиочувствительными опухолями отмечено достоверное улучшение 5-летней выживаемости в сравнении с пациентами с радиорезистентными опухолями и контрольной группы. Соответственно, более высокие показатели выживаемости получены при 3 и 4 степени лучевого патоморфоза в опухоли в сравнении 2 степенью. При этом наиболее чувствительными оказались высоко- и умереннодифференцированные аденокарциномы, что следует учитывать при определении показаний к проведению химиолучевого лечения рака прямой кишки. Прогностически важным критерием оказалась патоморфологическая стадия опухоли, после проведенного комплексного лечения. 5-летняя выживаемость у пациентов с ранними стадиями рака (T0-T1), в результате выраженной регрессии опухоли под влиянием химиолучевой терапии, оказалась достоверно выше в сравнении с местнораспространенными формами (T3-4).

Принимая во внимание, что степень регрессии опухоли под влиянием химиолучевой терапии предопределила отдаленные результаты комплексного лечения, необходим поиск прогностических факторов, определяющих радиочувствительность опухоли прямой кишки.

ЗАКЛЮЧЕНИЕ

Таким образом, анализ результатов комплексного лечения рака прямой кишки показывает, что применение в предоперационном периоде химиолучевого лечения в большинстве наблюдений приводит к уменьшению стадии опухоли, что достоверно увеличивает 5-летнюю выживаемость в сравнении с пациентами с радиорезистентными опухолями и контрольной группы. Регрессия опухоли при локализации в нижнеампулярном отделе способствует выполнению сфинктеросохраняющих операций у пациентов, обреченных на формирование постоянной колостомы на передней брюшной стенке.

Идентификация прогностических критериев предопределяющих радиочувствительность рака прямой кишки и, соответственно, регрессию опухоли может иметь существенное значение в определении показаний к проведению предоперационного химиолучевого лечения.

ВЫВОДЫ

1. При использовании представленной методики предоперационного химиолучевого воздействия на опухоль прямой кишки в 66% наблюдений регистрируется существенное повреждение опухолевых клеток, соответствующее 3-4 степени лучевого патоморфоза и сопровождающееся уменьшением стадии опухолевого процесса в 54,4% наблюдений. Выраженная регрессия новообразования под химиолучевым воздействием при локализации рака в нижнеампулярном отделе прямой кишки позволяет более чем 1/3 пациентов (35,5%) выполнить сфинктеросохраняющие операции.
2. Достоверно улучшилась 5-летняя выживаемость у пациентов с выраженной регрессией и уменьшением стадии опухолевого процесса под воздействием химиолучевой терапии, (68,6%) в сравнении с

- пациентами с радиорезистентными опухолями (39,3%) и контрольной группы (45,7%).
3. Прогностически важными критериями, влияющими на показатели 5-летней выживаемости пациентов после комплексного лечения являются степень лучевого патоморфоза и патоморфологическая стадия опухоли.
4. Важную роль в определении показаний к проведению предоперационной лучевой терапии играет гистологическая структура опухоли и степень дифференцировки аденокарциномы. Вместе с тем, необходим поиск эффективных критериев определяющих радиочувствительность и степень регрессии аденогенного рака прямой кишки в результате предоперационного химиолучевого воздействия.

РЕЗЮМЕ

Отсутствие улучшения показателей отдаленных результатов хирургического лечения рака прямой кишки на протяжении ряда лет вынуждает к поиску дополнительных методов воздействия на опухоль. Полнотами представлены непосредственные и отдаленные результаты лечения больных местнораспространенным раком прямой кишки, получивших химиолучевую терапию с последующим радикальным оперативным вмешательством, а также идентичной контрольной группы, получивших хи-

рургическое лечение в тот же период времени. Полученные данные свидетельствуют о том, что применение в предоперационном периоде химиолучевого лечения в большинстве наблюдений приводит к уменьшению стадии опухоли, что достоверно увеличивает 5-летнюю выживаемость в сравнении с пациентами с радиорезистентными опухолями и контрольной группы.
Ключевые слова: рак прямой кишки, лучевая терапия, комплексное лечение, 5-фторурацил.

СПИСОК ЛИТЕРАТУРЫ:

1. Злокачественные новообразования в России в 2004 году (заболеваемость и смертность) / под ред. В.И. Чиссова, В.В. Старинского - М., 2005.
2. Ивашкин В.Т. Колоректальный рак. Российский журнал гастроэнтерологии, гепатологии и колопроктологии. 1999, 9, 1:67-72
3. Parkin DL, Whelan SL, Ferlay J, Teppo L, Thomas DB. Cancer Incidence in Five Continents, vol. VIII. IARC Scientific Publications No 155. International Agency for Research on Cancer. Lyon, 2002.
4. Aoki K., Kurihara M., Hayakawa N., Suzuki S. Death Rates for Malignant Neoplasms for Selected Sites by Sex and Five-Years Age Group in 33 Countries 1953-1957 to 1983-1987. - Nagoya, 1992
5. Bosset JF, Collette L, Calais G, Mineur L, Maingon P,

- Radosevic-Jelic L, Daban A, Bardet E, Beny A, Ollier JC; EORTC Radiotherapy Group Trial 22921. Chemotherapy with preoperative radiotherapy in rectal cancer. N Engl J Med. 2006 Sep 14;355(11):1114-23.
6. Folkesson J, Birgisson H, Pahlman L, Cedermark B, Glimelius B, Gunnarsson U. Swedish Rectal Cancer Trial: long lasting benefits from radiotherapy on survival and local recurrence rate. J Clin Oncol. 2005 Aug 20;23(24):5644-50.
7. James RD, Donaldson D, Gray R, Northover JM, Stenning SP, Taylor I; AXIS collaborators. Randomized clinical trial of adjuvant radiotherapy and 5-fluorouracil infusion in colorectal cancer (AXIS). Br J Surg. 2003 Oct;90(10):1200-12.
8. Pucciarelli S, Toppa P, Friso ML, Russo V, Pasetto L,

Urso E, Marino F, Ambrosi A, Lise M. Complete pathologic response following preoperative chemoradiation therapy for middle to lower rectal cancer is not a prognostic factor for a better outcome. *Dis Colon Rectum*. 2004 Nov;47(11):1798-807.

9. Stipa F, Chessin DB, Shia J, Paty PB, Weiser M, Temple LK, Minsky BD, Wong WD, Guillem JG. A pathologic complete response of rectal cancer to preoperative combined-modality therapy results in improved oncological outcome compared with those who achieve no downstaging on the basis of preoperative endorectal ultrasonography. *Ann Surg Oncol*. 2006 Aug;13(8):1047-53. Epub 2006 Jul 24.

10. Rodel C, Martus P, Papadopoulos T, Fuzesi L, Klimpfinger M, Fietkau R, Liersch T, Hohenberger W, Raab R, Sauer R, Wittekind C. Prognostic significance of tumor regression after preoperative chemoradiotherapy for rectal cancer. *J Clin Oncol*. 2005 Dec 1;23(34):8688-96. Epub 2005 Oct 24

11. Wiig JN, Larsen SG, Dueland S, Giercksky KE. Clinical outcome in patients with complete pathologic response (pT0) to preoperative irradiation/chemo-irradiation operated for locally advanced or locally recurrent rectal cancer. *J Surg Oncol*. 2005 Oct 1;92(1):70-5

12. Vecchio FM, Valentini V, Minsky BD, Padula GD, Venkatraman ES, Balducci M, Micciche F, Ricci R, Morganti AG, Gambacorta MA, Maurizi F, Coco C.

The relationship of pathologic tumor regression grade (TRG) and outcomes after preoperative therapy in rectal cancer. *Int J Radiat Oncol Biol Phys*. 2005 Jul 1;62(3):752-60

13. Theodoropoulos G, Wise WE, Padmanabhan A, Kerner BA, Taylor CW, Aguilar PS, Khanduja KS. T-level downstaging and complete pathologic response after preoperative chemoradiation for advanced rectal cancer result in decreased recurrence and improved disease-free survival. *Dis Colon Rectum*. 2002 Jul;45(7):895-903.

14. Gerard JP, Chapet O, Nemoz C, Hartweg J, Romestaing P, Coquard R, Barbet N, Maingon P, Mahe M, Baulieux J, Partensky C, Papillon M, Glehen O, Crozet B, Grandjean JP, Adeleine P. Improved sphincter preservation in low rectal cancer with high-dose preoperative radiotherapy: the Lyon R96-02 randomized trial. *J Clin Oncol*. 2004 Jun 15;22(12):2404-9.

15. Rengan R, Paty PB, Wong WD, Guillem JG, Weiser M, Temple L, Saltz L, Minsky BD. Ten-year results of preoperative radiation followed by sphincter preservation for rectal cancer: increased local failure rate in nonresponders. *Clin Colorectal Cancer*. 2006 Mar;5(6):413-21

16. Habr-Gama A, Perez RO, Kiss DR, Rawet V, Scarnavini A, Santinho PM, Nadalin Preoperative chemoradiation therapy for low rectal cancer. Impact on downstaging and sphincter-saving operations. *Hepatogastroenterology*. 2004 Nov-Dec;51(60):1703-7.

ХИРУРГИЧЕСКОЕ ЛЕЧЕНИЕ МЕСТНОРАСПРОСТРАНЕННОГО КОЛОРЕКТАЛЬНОГО РАКА С ВОВЛЕЧЕНИЕМ МОЧЕВОГО ПУЗЫРЯ

Г.И. Воробьев, Ю.А. Шелыгин, М.С.Лихтер, П.В. Еропкин,
А.В. Горинов, В.Б. Марков

ФГУ Государственный научный центр колопроктологии
росмедтехнологий, г. Москва

АКТУАЛЬНОСТЬ ПРОБЛЕМЫ

Местнораспространенные формы колоректального рака составляют до 40% от всех заболевших больных данной локализации [Яицкий Н.А. 1983; Чиссов В.И. с соавт. 1998; Wanebo H. 1993; Lopes M. et al. 1993; Cohen A. et al. 1995]. По данным ряда авторов, в 5-6% наблюдений при колоректальном раке в процесс вовлекается мочевой пузырь [Бондарь Г.В. 1990; Nyam D. et al. 1995]. Однако данные показатели далеки от истинного положения, так как, в подавляющем большинстве случаев, когда первичная опухоль признается нерезектабельной, указывается лишь основная ее причина - местнораспространенный характер колоректального рака без детализации вовлеченных в процесс соседних органов. До недавнего времени операцией выбора при местнораспространенном колоректальном раке

с вовлечением в опухолевый процесс треугольника мочевого пузыря оставалась эвисцерация таза, после которой 5-летняя выживаемость колеблется от 24% до 74% [Федоров В.Д. с соавт. 1994; Давыдов М. И. с соавт. 1998; Avradopoulos K.A. et al. 1996; Shirouzu K. et al. 1996; Luna-Perez P. et al. 1996; De Vita V.T. et al. 1997], с частотой местных рецидивов до 30%.

Данная операция относится к числу чрезвычайно травматичных хирургических вмешательств, отличающихся большой кровопотерей, возникновением весьма грозных послеоперационных осложнений, летальностью и, в конечном итоге имеющая несомненный инвалидизирующий характер. Поэтому она выполняется у ограниченного числа больных по строгим показаниям, когда опухоль прорастает треугольник

с вовлечением сфинктера. Если же сфинктер интактный, то у таких пациентов появляется возможность сохранить естественное отведение мочи, формируя мочевой резервуар из различных органов (петля тонкой или толстой кишки и другие).

Все существующие виды пластических мочевых резервуаров улучшают качество жизни пациентов по отношению к эвисцерации и сохраняют "образ" тела, однако они не совершенны и имеют ряд недостатков, поэтому в последние годы все больше внимания уделяется возможности сохранения участка передней стенки мочевого пузыря с последующим формированием микро-

циста и использованием методики направленной на увеличение его объема.

За последние годы разработаны и внедрены в клиническую практику целый ряд одномоментных реконструктивно-пластических вмешательств, направленных на восстановление естественного пассажа по толстой кишке и мочевыводящей системе при хирургическом лечении местнораспространенного колоректального рака с вовлечением задней стенки мочевого пузыря.

Целью нашего исследования являлось улучшение результатов лечения больных местнораспространенным колоректальным раком с вовлечением задней стенки мочевого пузыря.

МАТЕРИАЛЫ И МЕТОДЫ

За период с 1996 по 2005г в клинике ГНЦ колопроктологии находилось на лечении 2373 пациента по поводу колоректального рака с локализацией опухоли в прямой кишке и дистальных отделах ободочной кишки, в том числе с местнораспространенными формами 1016(47%) больных. Из них, у 183 больных было выявлено вовлечение задней стенки мочевого пузыря в опухолевый конгломерат первичного новообразования, что составило, по отношению к первым двум показателям, соответственно 8% и 18% наблюдений.

Местнораспространенный колоректальный рак у всех больных был диагностирован на основании комплексного клинического обследования. Однако, только у 34 (18%) из 183 пациентов были выявлены признаки вовлечения в опухолевый процесс мочевого пузыря на дооперационном этапе, что свидетельствует о трудностях диагностики.

Настоящее исследование выполнено на основании анализа результатов лечения 183 больных колоректальным раком с вовлечением задней стенки мочевого пузыря оперированных в ГНЦ колопроктологии в период с 1996 по 2005 год.

Мужчин было в 2 раза больше, чем женщин (130 против 53), что объясняется половыми различиями анатомического строения органов таза и, в связи с этим, большей вероятностью поражения мочевого пузыря при колоректальном раке у лиц мужского пола. Обращает на себя внимание также тот факт, что почти половина пациентов (43%), была в трудоспособном возрасте до 60 лет (табл. 1).

Во всех наблюдениях показанием к операции были аденокарциномы различной степени дифференцировки, в трети случаев (32,8%) опухоли имели малодифференцированное строение (низкодифференцированная и слизистая аденокарциномы).

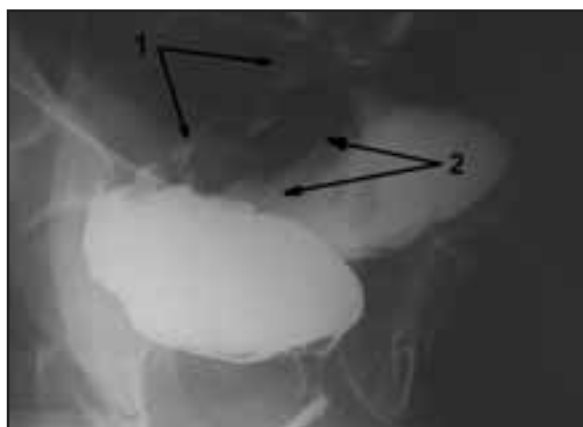


Рисунок 1. Уроцистопроктография пациента С. № и\б 3407-05.

1. стенозирующая опухоль прямой кишки на 6 см, протяженностью 9-10см, суживающая просвет кишки до 1,5см

2. мочевой пузырь отеснен, подтянут и распластан на опухоли. Контур задней стенки мочевого пузыря неровный, бугристый, ригидный. Опухоль прорастает заднюю стенку на протяжении 4,5см.

В подавляющем большинстве (83,1%) наблюдений вовлечение в опухолевый процесс задней стенки мочевого пузыря выявлялось при местнораспространенном колоректальном раке с локализацией от 7 см и выше от края ануса.

Почти в 80% наблюдений местнораспространенный колоректальный рак характеризовался осложненным течением (табл. 2).

Абсцедирование при перифокальном процессе в 3

Таблица 1. Распределение пациентов по полу и возрасту.

	До 60лет	60-70 лет	Старше 70 лет	Всего
мужчины	55	65	10	130 (71%)
женщины	23	21	9	53 (29%)
Всего	78 (43%)	86 (47%)	19 (10%)	183 (100%)

Таблица 2. Характер осложнений опухолевого процесса.

Осложнения	n	%
Перифокальное воспаление	126	68,9
Нарушение кишечной проходимости	144	78,7
Сдавление мочеточника (гидронефроз)	11	6
Анемия	69	37,7
Гипопротеинемия	59	32,2
Всего	183(100%)	

наблюдениях привело к формированию неполного внутреннего кишечного свища с полостью, в 6 - сформировались наружные кишечные свищи, в 12 - кишечно-пузырные свищи. В 3 наблюдениях, на фоне некупируемой консервативными методами толстокишечной непроходимости, были выполнены срочные вмешательства. Необходимо отметить, что в ходе предоперационной подготовки нарушения кишечной проходимости были купированы у большинства пациентов консервативными методами и все остальные оперативные вмешательства были выполнены в плановом порядке.

Из 183 (100%) пациентов у 153 (83,6%) были выявлены различные сопутствующие заболевания или их сочетание.

Вовлечение мочевого пузыря в опухолевый инфильтрат подтверждено при интраоперационной ревизии у 183 (100%) больных.

Показанием к оперативному вмешательству являлось наличие злокачественной опухоли толстой кишки.

Выбор характера и вида хирургического лечения у данного контингента больных зависел от ряда факторов:

локализации опухоли, ее подвижности по отношению к тканям, глубины и степени вовлечения задней стенки мочевого пузыря, а также других органов и структур, наличия отдаленных и регионарных метастазов, возраста больных и сопутствующих заболеваний.

В 44 наблюдениях (24%) оперативное вмешательство было ограничено лапаротомией, ревизией органов брюшной полости и малого таза, с формированием различных видов стом, что обусловлено выявленной генерализацией опухолевого процесса (табл. 3)

В подавляющем большинстве случаев - у 139 из 183 больных (76%), выполнены комбинированные операции, при которых единым блоком во время удаления пораженного отдела толстой кишки с опухолью, была произведена резекция части мочевого пузыря, вовлеченного в опухолевый процесс.

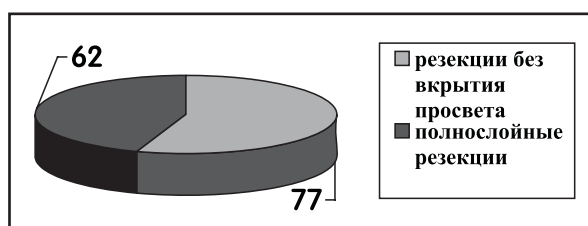
Из 139 наблюдений в 68% местное распространение колоректального рака не было ограничено вовлечением в процесс только задней стенки мочевого пузыря. Вовлечение других органов и структур таза и брюшной полости потребовало выполнения расширенных комбинированных хирургических

Таблица 3. Виды выполненных оперативных вмешательств на кишечнике.

Оперативное вмешательство	n	%
Резекция поперечно-ободочной кишки	1	0,5%
Левосторонняя гемиколэктомия	1	0,5%
Резекция сигмовидной кишки	26	14%
Операция Гартмана или Микулича	34	19%
Передняя резекция прямой кишки	25	14%
Брюшно-анальная резекция прямой кишки с низведением	26	14%
Брюшно-анальная резекция прямой кишки с колостомой	16	9%
Брюшно-промежностная экстирпация прямой кишки	7	4%
Паллиативная колостомия.	44	24%
Всего	183	100%

Таблица 4. Частота и причина вовлечения при местнораспространенном колоректальном раке в опухолевый процесс других органов и структур (n=139).

Органы, вовлеченные в опухолевый конгломерат	Число наблюдений n/%	Поражение опухолью n/%	Перифокальное воспаление n/%
Мочевой пузырь	139(100%)	16(11,5%)	123(88,5%)
Мочеточники	24(17,3%)	-	24(17,3%)
Семявыносящие протоки	21(15,1%)	2(1,4%)	19(13,7%)
Предстательная железа	8(5,8%)	1(0,7%)	7(5%)
Уретра	2(1,4%)	-	2(1,4%)
Женские половые органы: матка	17(12,2%)	2(1,4%)	15(10,8%)
яичники	12(8,6%)	4(2,9%)	8(5,8%)
влагалище	3(2,2%)	1(0,7%)	2(1,4%)
Тонкая кишка	18(12,9%)	10(7,2%)	8(5,8%)
Правые отделы толстой кишки	8(5,8%)	-	8(5,8%)
Передняя брюшная стенка	6(4,3%)	1(0,7%)	5(3,6%)



вмешательств на 3-4 органах.

Данные о частоте и причинах вовлечения в опухолевый процесс различных органов и структур представлены в Таблице 4.

Как видно из представленных данных, помимо мочевого пузыря, в опухолевый процесс наиболее часто вовлекались женские половые органы, мочеточники, семявыносящие протоки и петли тонкой кишки.

По данным наших исследований в 64% (Т3N-19%), (Т4N-45%) наблюдений не было выявлено поражения регионарных лимфатических узлов.

В данной группе из 139 человек, которым выполнены

комбинированные операции, 20 пациентов (14,4%) до поступления в ГНЦ колопроктологии были признаны не резектабельными. Оперативные вмешательства в данных 20 наблюдениях ранее были ограничены лапаротомией, ревизией брюшной полости и наложением двустольной колостомы. В 11 наблюдениях они носили плановый, в 9 экстренный характер.

Объем выполненных нами вмешательств на мочевом пузыре у 77 пациентов (55%) заключался в резекции стенки мочевого пузыря до слизистой оболочки без вскрытия просвета. Почти у половины пациентов (45%), была выполнена операция с полнослойной резекцией стенки мочевого пузыря (табл. 5).

При этом объем резекции был от парциальной (33 наблюдения) до субтотальной (29 наблюдений). К парциальной относили резекцию ограниченного участка задней стенки мочевого пузыря, а к субтотальной - большей его части, после которой оставался только треугольник мочевого пузыря или его часть, а также передняя стенка мочевого пузыря или ее часть.

Из 29 субтотальных резекций мочевого пузыря, почти в половине случаев (14 наблюдений) - в опухолевый

Таблица 5. Объем резекций мочевого пузыря и характер вовлечения его в опухолевый процесс в исследуемой группе больных.

Объем резекции	Число наблюдений	Истинное прорастание опухолью	Перифокальное воспаление
Резекция без вскрытия просвета	77(100%)	-	77(100%)
Парциальная резекция	33 (100%)	5 (15%)	28 (85%)
Субтотальная резекция	29 (100%)	11 (38%)	18 (62%)
Всего	139 (100%)	16 (11%)	123 (89%)

Таблица 6. Осложнения, связанные с вмешательством на толстой кишке.

Вид осложнения	Резекции без вскрытия просвета (n=77)	Парциальные резекции (n=33)	Субтотальные резекции (n=29)
Перитонит	2		
Кровотечение из вен полости малого таза			1
Кровотечение из зоны анастомоза			1
Некроз низведенной кишки	2		
Несостоятельность колоректального анастомоза	1		
Нагноение гематомы полости малого таза	1		
Нагноение лапаротомной раны	1	2	
Эвентрация			1
Парез желудочно-кишечного тракта	6	3	

Таблица 7. Общесоматические осложнения.

Вид осложнения	Резекции без вскрытия просвета (n=77)	Парциальные резекции (n=33)	Субтотальные резекции (n=29)
Пневмония	1	1	3
Тромбоз вен нижних конечностей		1	
Желудочное кровотечение			1

Таблица 8. Осложнения, связанные с вмешательством на мочевыводящих путях.

Вид осложнения	Резекции без вскрытия просвета (n=77)	Парциальные резекции (n=33)	Субтотальные резекции (n=29)
Несостоятельность швов мочевого пузыря			17
Несостоятельность швов урете-ро-уретероанастомоза			1
Перфорация стенки мочевого пузыря			1
Атония мочевого пузыря	3	2	

конгломерат были вовлечены одно или оба устья мочеочечников, что потребовало их резекции с последующей реимплантацией в сформированный мочевой пузырь малой емкости - микроцист.

Истинное прорастание первичной опухоли в стенку мочевого пузыря по результатам послеоперационного морфологического исследования было выявлено в 16 наблюдениях.

Таким образом, частота истинного поражения задней стенки мочевого пузыря при местнораспространенном колоректальном раке составила 11%. У остальных 123 из 139 пациентов, (89% наблюдений), вовлечение задней стенки мочевого пузыря было обусловлено перифокальным воспалительным процессом.

Однако следует отметить, что частота истинного прорастания опухоли во всех случаях выполнения полнослойных резекций мочевого пузыря (парциальных и субтотальных), составляет 25,8% (16 из 62 наблюдений).

Выбор объема резекции мочевого пузыря при местнораспространенном колоректальном раке зависит от степени вовлечения его в опухолевый инфильтрат: характера (истинное прорастание опухоли или перифокальное воспаление) и глубины вовлечения стенки мочевого пузыря, локализации (задняя стенка или дно) и обширности поражения.

Показаниями к резекции мочевого пузыря без вскрытия его просвета являлось поверхностное вовлечение в процесс задней стенки органа без признаков поражения слизистой оболочки.

Показаниями к парциальной резекции мочевого пузыря являлось глубокое прорастание опухоли на ограниченном участке (диаметром до 2,0 см) верхушки или задней стенки мочевого пузыря, без вовлечения в процесс дна органа и устьев мочеочечников.

В случаях вовлечения в опухолевый процесс задней стенки мочевого пузыря более 2,0 см в диаметре, а также распространении на дно или область устьев мочеочечников, без признаков поражения сфинктера органа, объем резекции расширяли до субтотального удаления с формированием микроциста.

Из 139 больных местнораспространенным колоректальным раком, подвергнутых комбинированным вмешательствам, у 102 (73,4%) пациентов послеоперационный период протекал без осложнений. В раннем послеоперационном периоде возникновение различных осложнений отмечено у 37 (26,6%) из 139 оперированных больных, в том числе наблюдалось несколько осложнений у одного пациента. Из них 2 пациента умерли. Летальность составила 1,4%.

Все эти осложнения, условно, можно подразделить на 3 категории (табл. 6, 7, 8).

I- осложнения, связанные с вмешательством на толстой кишке;

II- осложнения, связанные с вмешательством на мочевыводящих путях;

III- общесоматические осложнения.

Возникновение несостоятельности швов мочевого пузыря выявлено у 17 (12,2%) из 139 пациентов. Следует отметить, что в подавляющем большинстве наблюдений (у 16 из 17 пациентов) данное осложнение не имело каких-либо заметных клинических проявлений и было выявлено при контрольных рентгенологических исследованиях (цистографии). С нашей точки зрения, это обусловлено эффективной катетеризацией моче-

очечников и полноценным отведением мочи. Клинические проявления, возникшей несостоятельности швов в области мочевого пузыря, в одном наблюдении заключались в поступлении мочи через дренаж из полости таза. Развитие несостоятельности швов мочевого пузыря потребовало выполнение повторных оперативных вмешательств у 3 из 17 пациентов.

У 14 из 17 пациентов данное осложнение было купировано путем продолженной противовоспалительной терапии и пролонгированного дренирования мочевого пузыря от 23 дней до 3 месяцев через уретру или эпицистостому. Во всех этих наблюдениях, при контрольной цистографии, рентгенологических признаков несостоятельности швов мочевого пузыря не выявлено, восстановилось самостоятельное мочеиспускание.

В 5 наблюдениях отмечена атония мочевого пузыря. Проводилась медикаментозная и электростимуляция мочевого пузыря, однако в 3-х случаях применяемые методы оказались неэффективными, что потребовало выполнения пункционной эпицистостомии.

Нами подвергнуты сравнительному анализу непосредственные результаты выполненных вмешательств в зависимости от объема резекции мочевого пузыря. Ранний послеоперационный период протекал без осложнений у 61 (79,2%) из 77 больных, перенесших различные комбинированные вмешательства на толстой кишке с резекцией мочевого пузыря без вскрытия его просвета; 25 (75,7%) из 33 пациентов - с парциальной резекцией органа и 16 (55,2%) из 29 больных - после субтотальной резекции мочевого пузыря.

Летальность составила 3,3% (1 из 33 больных) - после комбинированных операций по поводу местнораспространенного колоректального рака с парциальной резекцией мочевого пузыря и 3,5% (1 из 29 больных) - после субтотальной резекции мочевого пузыря.

Частота и характер развившихся послеоперационных осложнений в двух первых группах пациентов (с резекцией задней стенки мочевого пузыря без вскрытия его просвета и парциальной резекцией), существенно не отличается от данных приводимых различными авторами [Одарюк Т.С. с соавт. 1995; Winter D.C. et al. 2006] при выполнении типичных хирургических вмешательств по поводу местнораспространенного колоректального рака и составляли, соответственно 20,8% (16 из 77 наблюдений) и 24,3% (8 из 33 наблюдений).

В сравнении с этим данными, при выполнении комбинированных вмешательств с субтотальной резекцией мочевого пузыря и формированием микроциста, число послеоперационных осложнений возрастало почти в два раза и составляло 44,8% (13 из 29 наблюдений), что очевидно связано с существенным увеличением объема и травматизма операции.

Из 137 больных, перенесших комбинированные вмешательства с резекцией задней стенки мочевого пузыря по поводу местнораспространенного колоректального рака, у 9 пациентов операции носили паллиативный характер, вследствие метастатического поражения печени. Всем 137 пациентам рекомендовано проведение химиотерапевтического лечения в течение 6 месяцев.

Таким образом, группу больных перенесших радикальные операции составили 128 человек, из них в от 1 года до 8 лет после вмешательства прослежены 94 (73,4%) пациента.

При динамическом наблюдении и комплексном обследовании 94 пациентов, перенесших радикальные вмешательства, в различные сроки наблюдения у 31 (32,9%) больного были выявлены признаки рецидива заболевания, в том числе: местные рецидивы опухоли у - 21(22,3%) и отдаленные метастазы у -10 (10,6%).

Подавляющее большинство (27 из 31) местных рецидивов и отдаленных метастазов местнораспространенного колоректального рака возникали в первые два года после хирургического лечения, что в целом соответствует литературным сведениям и свидетельствует о целесообразности более частого динамического контроля (не менее 1 раза каждые 3 месяца) в целях своевременной диагностики и оказания специализированной помощи.

С увеличением размеров и глубины прорастания первичной опухоли (T) и наличием поражения регионарных лимфатических узлов (N+), более чем в 2 раза возрастала частота развития рецидивов и отдаленных метастазов, а также в целом частота рецидивирования заболевания (T3-14,3% против 40,9%-T4, N- 22,4% против 50% N+).

Не выявлено статистически достоверной разницы зависимости частоты рецидивов и отдаленных метастазов от степени дифференцировки первичной опухоли в исследуемой группе.

Не установлено статистических различий в частоте местных рецидивов и отдаленных метастазов в зависимости от вида выполненного оперативного

вмешательства на толстой кишке.

Трехлетняя безрецидивная выживаемость больных, перенесших комбинированные хирургические вмешательства с резекцией задней стенки мочевого пузыря по поводу местнораспространенного колоректального рака, составила в течение первого года после операции 82,9%, к концу второго года - 67,1%, а спустя три года - 55,3%.

Полученные результаты следует признать удовлетворительными, учитывая то обстоятельство, что определенной категории этой группы больных во время хирургического вмешательства, в качестве операции выбора, могла быть выполнена эвисцерация таза.

С целью определения качества жизни пациентов после комбинированных оперативных вмешательств по поводу местнораспространенного колоректального рака с резекцией мочевого пузыря нами проведено анкетирование прослеженных пациентов по опроснику EORTC QLQ-C30 (version 3.0), в сроки от 6 месяцев до 1 года. В группе пациентов которым было выполнена субтотальная резекция мочевого пузыря показатель качества жизни колебался от 47 до 91 (в среднем $69,6 \pm 4,8$). При сравнительном анализе по отношению к группам пациентов с резекцией мышечного слоя мочевого пузыря, а также с полностенными резекциями статистических различий нами не выявлено ($p > 0,05$).

ЗАКЛЮЧЕНИЕ

Выполнение сфинктеросохраняющих и пластических операций при лечении местнораспространенного колоректального рака с вовлечением в процесс мочевого пузыря, может быть ограничено резекцией последне-

го вместо цистэктомии и является эффективным вмешательством, позволяющим существенно улучшить качество жизни и увеличить число пациентов, которым может быть выполнена радикальная операция.

МЕТОДЫ И РЕЗУЛЬТАТЫ ВОССТАНОВИТЕЛЬНЫХ ОПЕРАЦИЙ У ПАЦИЕНТОВ С ПРЕВЕНТИВНЫМИ КИШЕЧНЫМИ СТОМАМИ

Акад. РАМН, проф. Г.И. Воробьев, проф. П.В. Еропкин, к.м.н. Е.Г. Рыбаков, к.м.н. И.В. Пересада, С.В. Чернышов.

ФГУ "ГНЦ колопроктологии Росмедтехнологий" - директор академик РАМН, профессор Г.И. Воробьев.

АКТУАЛЬНОСТЬ ПРОБЛЕМЫ

Роль превентивной трансверзостомы или илеостомы несомненна при выполнении сфинктеросохраняющих оперативных вмешательств по поводу рака прямой кишки для защиты первичных низких колоректальных и колоанальных анастомозов. [1] Формируя превентивную кишечную стому хирург делает хирургическое лечение больного двухэтап-

ным. Восстановительная операция в сравнении с первичной операцией является меньшей, но также достаточно важной, так как происходит формирование кишечного соустья и включение в пассаж кишечного содержимого временно отключенных отделов толстой кишки, несущих анастомоз. В современной литературе мало уделяется внима-

ния методам закрытия превентивных кишечных стом. Частота осложнений после закрытия высока и составляет 8 - 34% после закрытия петлевой трансверзостомы [11], и 11 - 20% после закрытия петлевой илеостомы [6,7].

МАТЕРИАЛЫ И МЕТОДЫ

В ФГУ "ГНЦ колопроктологии Росздрав", с 2000г по 2006г, по поводу рака прямой кишки оперировано 1358 пациентов, в объеме сфинктеросохраняющих операций с формированием первичных колоректальных или колоанальных анастомозов, из них у 212 (16%) больных с целью протекции анастомозов сформированы превентивные петлевые кишечные стомы (трансверзостома - n= 86, и илеостома - n= 126).

Возраст пациентов варьировал от 29 до 80 лет, (медиана возраста составила 54±5,6 года). Больных в трудоспособном возрасте в обеих группах было более 50%. Группы были сопоставимы по полу, возрасту, типу операции, индексу массы тела (ИМТ) (Табл. 1).

Петлевая трансверзостома формировалась в левом подреберье, участок кишки выбирался ближе к левому изгибу поперечной ободочной кишки. У большинства больных не производилось пересечения задней стенки кишки, несущей стому.

Петлевая илеостома формировалась в правой подвздошной области по методу, предложенному Торнболлом: участок подвздошной кишки выбирался отступя 15-20см от илеоцекального угла. Перед выведением на переднюю брюшную стенку петля тонкой кишки поворачивалась на 180, так, чтобы приводящее колено оказалось снизу.

При подготовке больных с трансверзостомой к восстановительной операции мы использовали механическую подготовку функционирующих отделов толстой кишки при помощи высокомолекулярного полиэтиленгликоля - "лаваж"-раствора (молекулярная масса 4000Д) или препарата Фортранс (Fortrans®, Beaufour Ipsen International, Франция). Препарат использовали в качестве волемиического слабительного для механической очистки тонкой и толстой кишки. При подготовке больных с илеостомой метод промывания функционирующих отделов кишки не использовался. Однако, этим пациентам рекомендовали увеличение объема принимаемой жидкости до 2,0-3,0 литров.

Выполняя восстановительные операции, мы придерживались основных этапов выполнения операции, предложенных В.Д. Федоровым и Э.П. Рудиным [3]:

1. Ушивание кишечной стомы.
2. Выделение стомы из окружающих тканей передней брюшной стенки до париетальной брюшины.
3. Вскрытие брюшной полости и выделение петли

РЕЗУЛЬТАТЫ

При формировании петлевой трансверзостомы и илеостомы интраоперационных осложнений не отмечено.

Частота осложнений после формирования петлевой илеостомы составила 8,7%, которые развивались в раннем послеоперационном периоде: перистомальный дерматит у 4/126 больных (3,2%), длительный,

Целью исследования является сравнение частоты осложнений после закрытия петлевых трансверзостом и илеостом, в зависимости от метода формирования кишечного анастомоза. Исследование было одноцентровым, проспективным, нерандомизированным.

кишки, несущей стому из сращений.

4. Краевая или циркулярная резекция кишки, несущей стому.

5. Формирование восстановительного анастомоза.

6. Ушивание передней брюшной стенки.

При закрытии петлевой трансверзостомы для восстановления непрерывности поперечно-ободочной кишки после иссечения стомы использовались 2 методики:

1. Резекция петли поперечной ободочной кишки, несущей колостому и формирование анастомоза "конец в конец" ручным двухрядным швом: внутренний ряд - непрерывный шов, наружный ряд - отдельные П-образные швы.

2. Краевая резекция стенки кишки в области её соединения с кожей, формирование краевого анастомоза в 3/4 по А.В. Мельникову двухрядным швом: внутренний ряд - непрерывный шов, наружный ряд - отдельные П-образные швы.

При закрытии петлевой илеостомы для восстановления непрерывности подвздошной кишки после иссечения стомы использовались 2 методики:

1. Резекция петли подвздошной кишки с илеостомой, формирование анастомоза "конец в конец" ручным швом, перед формированием анастомоза приводящее и отводящее колена кишки пересекались при помощи косых срезов в сторону брыжеечного края, что приводило к увеличению диаметра анастомоза. Формировался двухрядный шов: внутренний ряд - отдельные узловые швы, наружный ряд - отдельные П-образные швы.

2. Резекция петли подвздошной кишки с илеостомой, формирование анастомоза "бок в бок" двухрядным аппаратным швом, при помощи сшивающего перезаряжаемого аппарата ILA™-75 или GIA™-80 (Auto Suture™, USA) с длиной шва 75мм и 80мм соответственно, с титановыми скрепками.

Статистический анализ полученных результатов проводился с помощью программы Prism Pad Software 3.02 для Windows 98/ME. Количественные параметры оценивались с помощью средней (M) и стандартного отклонения (SD), сравнение между группами с помощью непарного t-теста Стьюдента. Различия в качественных величинах оценивались с помощью точного двустороннего теста Фишера и признавались достоверными при p<0,05.

более 5 дней, парез желудочно-кишечного тракта (ЖКТ) у 7/126 (5,5%).

Напротив, поздние осложнения были характерны для пациентов с превентивной трансверзостомой и возникали в отдаленном послеоперационном периоде после выписки из стационара. И развились у 5/86 больных (5,8%): параколомическая грыжа в 1/86

Таблица 1. Распределение больных по полу, возрасту, типу операции, индексу массы тела.

Факторы	Трансверзостома (n=86)	Илеостома (n=126)
Пол М/Ж	38/48	63/63
М, Возраст	53,4 (26-80)	54,6 (27-77)
Индекс массы тела		
Дефицит массы тела (<18,5)	1 (1,2%)	4 (3,2%)
Норма (18,5-25)	46 (53,5%)	70 (55,5%)
Избыток массы тела (25-30)	28 (32,5%)	38 (30,2%)
Ожирение (>30)	11 (12,8%)	14 (11,1%)
Тип операции		
НПР	31 (36%)	39 (31%)
ПР	10 (11,7%)	20 (16%)
БАР	28 (32,5%)	52 (41,2%)
БПЭ с формированием нео- ректум и нео-сфинктера	17 (19,8%)	15 (11,8%)

наблюдении (1,2%), пролапс кишки через колостому у 4/86 больных (4,6%). Различия в частоте возникновения осложнений после формирования превентивной трансверзостомы и илеостомы статистически недостоверны ($p > 0,05$) (Табл. 2.)

Результаты второго этапа - закрытия стом, нами прослежены у 82 (95%) больных с трансверзостомой и 117 (93%) больных с илеостомой.

Трансверзостомы закрывали внутрибрюшным способом из местного доступа, за исключением одной больной (1,2%), которой была выполнена срединная лапаротомия в связи с сочетанным характером операции: одномоментно с ликвидацией стомы выполнена радиочастотная термоабляция метастазов печени.

Закрытие превентивной илеостомы производилось внутрибрюшным способом из местного доступа, за исключением трех больных (2,4%), когда технические трудности потребовали выполнения срединной лапаротомии: у 1 (0,8%) больного в результате развившегося кровотечения из сосудов брыжейки тонкой кишки, и у 2 (1,6%) больных в результате выраженного спаечного процесса в брюшной полости и невозможности выделить петлю кишки несущей стому из местного доступа.

В соответствии с методом восстановления непрерывности кишки мы разделили больных по методу формирования анастомоза на подгруппы. Группу больных после закрытия петлевой трансверзостомы составили две подгруппы: в первую подгруппу отнесены пациенты, у которых выполнена краевая резекция кишки, несущей стому с формированием анастомоза в 3/4 по А.В. Мельникову; во вторую подгруппу отнесены больные после закрытия трансверзостомы с формированием трансверзо-трансверзоанастомоза "конец в конец" ручным швом. Большинству больных с трансверзостомой (78%) формирование восстановительного анастомоза выполнено в 3/4 по А.В. Мельникову (Табл. 2).

Закрытие петлевой илеостомы нами разделено на две подгруппы в зависимости от метода формирования анастомоза: к первой подгруппе отнесена большая часть пациентов, которым выполнено формирование илео-илеоанастомоза ручным швом "конец в конец", что составило 80,3%. Ко второй подгруппе отнесены больные - 23 (19,7%), которым формирование илео-илеоанастомоза выполнено при помощи аппаратов ILA™-75, GIA™-80 (Auto Suture™, USA). Данная методика восстановления непрерывности тонкой кишки проста в техническом исполнении и занимает меньше времени выполнения вмешательства.

Так среднее время восстановительной операции ($M \pm SD$), необходимое для закрытия трансверзостомы с формированием анастомоза в 3/4 по А.В. Мельникову составило 96 ± 22 мин, а среднее время восстановительной операции, необходимое для закрытия трансверзостомы и формированием трансверзоанастомоза "конец в конец" ручным швом составило 101 ± 18 мин, различия статистически достоверны, $p=0,03$.

Среднее время восстановительной операции, необходимое для закрытия петлевой илеостомы с формированием илео-илеоанастомоза "конец в конец" составило 110 ± 26 мин и было достоверно больше, чем среднее время восстановительной операции, которое необходимо для закрытия илеостомы с формированием аппаратного вида анастомоза и составило 105 ± 17 мин, ($p=0,03$) (Табл. 4).

Осложнения после закрытия петлевой трансверзостомы составили 3,6% (Табл. 5).

Среди осложнений, у больного из второй подгруппы, с формированием трансверзо-трансверзоанастомоза "конец в конец" (1,2%), на 4-е сутки развились явления анастомозита, которые были купированы проведением консервативной терапии в течение 7 дней.

Клинические явления анастомозита отмечены только у пациента, которому сформирован циркулярный

Таблица 2. Характер осложнений после формирования превентивных кишечных стом.

Характер осложнений	Трансверзостома n=86	Илеостома n=126	p
В раннем послеоперационном периоде Перистомальный дерматит Парез ЖКТ (> 5 дней)	- -	4 (3,2%) 7 (5,5%)	
В отдаленном послеоперационном периоде Параколомическая грыжа Выпадение кишки	1 (1,2%) 4 (4,6%)	- -	
Всего:	5 (5,8%)	11 (8,7%)	0,06

Таблица 3. Методы формирования анастомоза при закрытии превентивных стом

Методы формирования анастомоза	Трансверзостома n=82	Илеостома n=117
С резекцией сегмента кишки (конец в конец)	18 (22%)	94 (80,3%)
Закрытие в 3/4 по А.В.Мельникову	64 (78%)	-
Аппаратный анастомоз (ILA™-75, GIA™-80)	-	23 (19,7%)
Итого:	82 (100%)	117 (100%)

Таблица 4. Зависимость длительности восстановительной операции от метода восстановления непрерывности кишки

Методы формирования анастомоза	Трансверзостома n=82	
	Трансверзостома	Илеостома
С резекцией сегмента кишки (конец в конец)	101±18	110±26
Закрытие в 3/4 по А.В.Мельникову	96±22	-
Аппаратный анастомоз (ILA™-75, GIA™-80)	-	105±17

Таблица 5. Характер осложнений после закрытия превентивной трансверзостомы в зависимости от метода формирования анастомоза.

Характер осложнений	Способ формирования анастомоза n=82	
	В 3/4 по Мельникову (n=64)	"Конец в конец" (n=18)
Анастомозит, отек зоны анастомоза	-	1 (1,2%)
Инфильтрат в области п/опер раны	1 (1,2%)	-
Кровотечение из зоны анастомоза	1 (1,2%)	-
Итого:	3 (3,6%)	

Таблица 6. Характер осложнений после закрытия превентивной илеостомы в зависимости от метода формирования анастомоза.

Характер осложнений	Способ формирования анастомоза (n=117)	
	"Конец в конец" (n=94)	Аппаратный "бок в бок" (n=23)
Анастомозит, отек зоны анастомоза	12 (10,2%)	
Инфильтрат в области п/опер раны	-	1 (0,8%)
Несостоятельность анастомоза	2 (1,6%)	-
Всего:	15 (12,6%)	

Таблица 7. Характер осложнений после закрытия превентивных трансверзостомы и илеостомы.

Характер осложнений	Трансверзостома n=82	Илеостома n=117	p
Анастомозит, отек зоны анастомоза	1 (1,2%)	12 (10,2%)	
Инфильтрат в области п/опер. раны	1 (1,2%)	1 (0,8%)	
Несостоятельность анастомоза	-	2 (1,6%)	
Кровотечение из зоны анастомоза	1 (1,2%)	-	
Всего:	3 (3,6%)	15 (12,6%)	0,04

анастомоз при закрытии стомы, в то время как, ни у одного больного после формирования краевого анастомоза в 3/4 по А.В. Мельникову данного осложнения не выявлено.

У больного из первой подгруппы, с формированием анастомоза в 3/4 по А.В. Мельникову (1,2%), в послеоперационном периоде выявлен инфильтрат в области послеоперационной раны. Данные явления купированы после смены антибиотиков.

Наиболее грозное осложнение после закрытия трансверзостомы - кровотечение из зоны анастомоза, развилось у 1 пациентки на 4-е сутки после операции с формированием анастомоза в 3/4 по Мельникову. Причиной развившегося кровотечения стало повышение артериального давления до цифр 180/110 мм.рт.ст. на фоне терапии антикоагулянтами (Fragipine®) - как профилактики тромбозболии легочной артерии, что потребовало экстренного оперативного вмешательства - резекции зоны анастомоза с формированием трансверзо-трансверзоанастомоза конец в конец. Летальности после закрытия превентивной трансверзостомы не было.

В группе больных с илеостомой осложнения развились у 12,6% (Табл. 6).

Наиболее тяжелое осложнение - несостоятельность тонкокишечного анастомоза с развитием перитонита - возникло у двух больных с формированием кишечного соустья "конец в конец" ручным швом и привело к летальному исходу. Несостоятельность анастомоза развилась на фоне анастомозита, отека зоны анастомоза с появлением частичной тонкокишечной непроходимости, что привело к водно-электролитным и белковым нарушениям, развившихся вследствие отека и сужения до 0,3-0,5см зоны илео-илеоанастомоза. Следует отметить, что у больных, которым выполнено формирование аппаратного восстановительного анастомоза, данного вида осложнений не отмечено.

Таким образом, летальность после закрытия превентивной илеостомы составила 1,6% (2 из 117 больных). Летальности после закрытия петлевой трансверзостомы не было. Различия частоты осложнений закрытия трансверзостомы и илеостомы статистически достоверны (p=0,04), (Табл. 7).

ОБСУЖДЕНИЕ

Исследования Williams N.S., Rullier E., Fasth S. [13,12,5] и Gooszen A.W.et al., Law W.L. [6,11], основанные на анализе частоты парастомальных осложнений и осложнений закрытия стом, по своим результатам являются противоположными. Так Williams N.S., Rullier E., Fasth S. считают, что в качестве превентивной более предпочтительна петлевая илеостома, а и Gooszen A.W.et al., Law W.L. - петлевую трансверзостому. По данным представленного исследования мы согласимся с последними авторами, в отношении пре-

вентивной трансверзостомии. Однако, в их работах не акцентированы сроки закрытия превентивных стом. Главным условием ликвидации временной стомы является заживление отключенного анастомоза. Выбирая период для закрытия временных стом, при условии устранения причины их формирования, Павалькис Д.К. [2] считал основным препятствием закрытия их в ранние сроки - воспалительные изменения стенки кишки в области стомы и окружающих тканей, которые могут привести к возникновению по-

слеоперационных осложнений. Поэтому восстановительную операцию проводили через 2 месяца после формирования стомы, т.е. после завершения "созревания" кишечной стомы. В нашем исследовании более 70% превентивных стом закрыты в срок от 8 до 10 недель, как раз в это время кишечная стома проходит этапы "созревания".

К сожалению, у большинства исследователей мало внимания уделяется методу восстановления непрерывности кишки при восстановительной операции. Так, в работах японских ученых: Н. Hasegawa [8], М.

Kusunoki [10]; исследователей из США: T.L. Hull [9]; Великобритании: S.N. Amin [4] описываются методы формирования кишечного соустья при закрытии петлевой илеостомы. Так исследователи сравнивают два метода закрытия илеостом: формирование илео-илеоанастомоза "конец в конец" ручным швом и формирование илео-илеоанастомоза "бок в бок" аппаратным швом. Мы согласимся с мнением этих авторов, что закрытие стом аппаратным швом существенно сокращает время оперативного вмешательства и частоту послеоперационных осложнений.

ЗАКЛЮЧЕНИЕ

Полученные нами данные свидетельствуют, что закрытие петлевой трансверзостомы с формированием анастомоза в 3/4 по А.В. Мельникову, и закрытие петлевой илеостомы при помощи сшивающих аппаратов явля-

ются методами выбора. Вследствие более простой техники выполнения операций, которая занимает достоверно меньше времени и несет за собой минимальный риск возникновения послеоперационных осложнений.

ЛИТЕРАТУРА

1. Воробьев Г.И., Царьков П.В. Основы хирургии кишечных стом. М.: Стольный град, 2002, 160 с.
2. Павалькис Д.К. Хирургическая реабилитация больных с двустольными и краевыми колостомами. Дисс.... канд. мед. Наук. М., 1989.
3. Федоров В.Д., Рудин Э.П. Классификация колостом. Хирургия. -1985. - N 4. - С.114-117.
4. Amin S.N., Memon M.A., Armitage N.C., Scholefield J.H. Defunctioning loop ileostomy and stapled side-to-side closure has low morbidity. *Ann R Coll Surg Engl.* 2001 Jul; 83 (4): 246-9.
5. Edwards D.P., Leppington-Clarke A., Sexton R., Heald R.J., Moran B.J. Stoma-related complications are more frequent after transverse colostomy than loop ileostomy: a prospective randomized clinical trial. *Br. J. Surg.*, 2001, 88: 360-363.
6. Fasth S., Hulten L., Palselius I. Loop ileostomy - an attractive alternative to a temporary transverse colostomy. *Acta Chirurgica Scandinavica.* 1980, 146: 203-207.

7. Gooszen A.W., Geelkerken R.H., Hermans J., Laagaay M.B., Gooszen H.G. Temporary decompression after colorectal surgery: randomised comparison of loop ileostomy and loop colostomy. *Br. J. Surg.*, 1998, 85: 76-79.
8. Hasegawa H., Radley S., Morton D.G., Keighley M.R. Stapled versus sutured closure of loop ileostomy: a randomized controlled trial. *Ann Surg.* 2000 Feb;231(2):202-4.
9. Hull T.L., Kobe I., Fazio V.W. Comparison of handsewn with stapled loop ileostomy closures. *Dis Colon Rectum.* 1996 Oct; 39 (10): 1086-1089.
10. Kusunoki M., Yanagi H., Shoji Y., Yamamura T. Modification of the stapled functional end-to-end anastomosis for ileostomy closure. *Surg Today.* 1996; 26 (12): 1033-1035.
11. Law W.L., Chu K.W., Choi H.K. Randomized clinical trial comparing loop ileostomy and loop transverse colostomy for faecal diversion following total mesorectal excision. *Br. J. Surg.*, 2002, 89: 704-708.

РЕКОНСТРУКТИВНО-ВОССТАНОВИТЕЛЬНЫЕ ОПЕРАЦИИ ПО МЕТОДУ ДЮАМЕЛЯ ПОСЛЕ ОПЕРАЦИЙ ГАРТМАНА

Д.м.н.Тимофеев Ю.М., проф.Барсуков Ю.А., Барыкина О.А.

Российский Онкологический Научный Центр РАМН им.Н.Н.Блохина (директор - академик РАН, академик РАМН Давыдов М.И.), г.Москва

АКТУАЛЬНОСТЬ ПРОБЛЕМЫ

Ряд операций на толстой кишке, сопровождающихся резекцией того или иного отдела толстой кишки, в некоторых хирургических ситуациях (кишечная непроходимость, выраженные воспалительные изменения в стенке кишки и др.) заканчиваются наложением колостомы при сохраненном замыкательном аппарате ано-ректальной области [3, 5, 6, 7]. Колостома инва-

лидизирует больного, создавая ряд тяжелых медицинских, санитарно-гигиенических, социальных, психологических и иных проблем [4]. Вот почему операции по восстановлению непрерывности толстой кишки имеют очень важное социальное и медицинское значение. К сожалению, выполнение их в ряде случаев имеет значительные, иногда трудно преодо-

лимые технические препятствия. К числу последних относятся: короткая культя прямой кишки после операции Гартмана, выраженный фиброз тканей в малом тазу, невозможность выделения культи прямой кишки от прилежащих органов (мочевой пузырь, мочеточники, влагалище, магистральные сосуды), предшествующее лучевое и химиотерапевтическое лечение при раке прямой кишки, состояние после тяжелого воспалительного процесса в малом тазу и др.

МАТЕРИАЛЫ И МЕТОДЫ

Операция Duhamel была предложена автором в 1956 г. для хирургического лечения болезни Гиршпрунга. Основные этапы операции заключаются в следующем [2]: резекция аганглионарного участка ректосигмоидного отдела толстой кишки, ушивание культи прямой кишки, формирование туннеля за культей прямой кишки (между крестцом и культей), проведение конца низводимой сигмовидной кишки в этом туннеле, вскрытие задней стенки культи у зубчатой линии, проведение в это отверстие конца сигмовидной кишки, формирование сигмо-анального анастомоза. Между задней стенкой культи прямой кишки и передней стенкой низведенной сигмовидной кишки образуется так называемая "шпора", которая рассекается через две недели после первого этапа операции. Несмотря на кажущуюся сложность операции, она дает малое количество послеоперационных осложнений и приводит к хорошим функциональным результатам в дальнейшем. Вот почему она нашла широкое распространение при лечении болезни Гиршпрунга в детской хирургии [1, 2].

Некоторые хирурги (Г.В.Бондарь) рекомендовали ее выполнение у взрослых пациентов при раке прямой кишки, однако это не нашло сколько-нибудь широкого распространения: операция Дюамеля довольно-таки громоздкая, а если возможно ушить культю прямой кишки, то очевидно, что возможно наложить и сигмо-ректоанастомоз, если не ручным, то механическим швом (то есть с помощью сшивающего аппарата). Иная ситуация наблюдается при реконструктивно-восстановительных операциях после обструктивных резекций кишки по методу Гартмана. Короткая культя прямой кишки, выраженный фиброз тканей, резкое изменение топографоанатомических взаимоотношений в малом тазу - все это создает непреодолимые трудности для выделения культи прямой кишки и формирования сигмо-ректоанастомоза. В этих случаях методика Дюамеля является единственным "спасательным кругом", позволяющим восстановить непрерывность толстой кишки. При этой методике выделение культи прямой кишки необязательно. Достаточно сделать туннель между крестцом и культей прямой кишки, куда низводится конец сигмовидной кишки. При формировании сигмо-анального анастомоза нами производится, в дополнение к классической операции Дюамеля, еще демукозация анального канала по задней стенке с целью лучшего приживления низведенной кишки. Малый таз обязательно дренируется двумя дренажами через разрезы на промеж-

Фиброз тканей и рубцевые процессы так изменяют топографоанатомические взаимоотношения органов малого таза, что выделение культи прямой кишки и формирование анастомоза даже для опытного хирурга-проктолога не представляется возможным. Вот почему разработка новых, эффективных методов реконструктивно-восстановительных операций после обструктивных резекций кишки по Гартману имеет большое практическое значение.

ности. Рассечение "шпоры" также производится через две недели после первого этапа операции.

Указанная методика Дюамеля применяется в РОНЦ РАМН в последние 10 лет в тех случаях, когда невозможно выделить культю прямой кишки и сформировать сигмо-ректоанастомоз даже с помощью сшивающего аппарата. Эта методика использована у 7 больных раком прямой кишки после предшествовавших операций Гартмана. Ни у одного из 7 больных не было каких-либо послеоперационных осложнений. После операции у одной больной (в начале освоения методики) возникла умеренная стриктура сигмо-анального анастомоза, потребовавшая его бужирования. В дальнейшем таких осложнений не наблюдалось. У всех остальных больных функция анастомоза хорошая, стул регулярный, функция анального жома не страдала, больные удерживают жидкий стул и газы.

Приводим одно из наблюдений. Больная Е., 44 лет, история болезни № 06/7399, находилась в отделении проктологии РОНЦ РАМН с 11.04.06 г. по 19.05.06 г. с диагнозом: Рак прямой кишки Т3N0M0, состояние после операции Гартмана. Из анамнеза известно, что больной в одной из московских клиник по поводу рака прямой кишки 27.11.01 г. произведена операция Гартмана с формированием одноствольной плоской сигмостомы в левой подвздошной области и экстирпация матки с придатками (удаление матки произведено по техническим причинам). Длина культи прямой кишки - 5 см. До операции больная получила предоперационный курс лучевой терапии в суммарной очаговой дозе 25 Грей. После операции получила 6 курсов химиотерапии (5-фторурацил с лейковорином). 17.10.02 г. была предпринята попытка реконструктивной операции, она оказалась безуспешной из-за выраженного фиброза тканей в малом тазу и невозможности выделения культи прямой кишки. При обследовании в РОНЦ РАМН данных за отдаленные метастазы и местный рецидив не выявлено. Длина культи прямой кишки - 5 см. 27.04.06 г. произведена операция по вышеописанному методу Дюамеля. 12.05.06 г. произведен второй этап операции - рассечение "шпоры". Послеоперационное течение гладкое, заживление раны первичным натяжением, функция коло-анального анастомоза хорошая, функция анального сфинктера сохранена, через 1 неделю больная выписана домой. Осмотрена через 1 месяц после операции: функция анального жома хорошая, удерживает жидкий стул и газы, стул регулярный, в среднем - 1 раз в сутки.

ЗАКЛЮЧЕНИЕ

Восстановление непрерывности толстой кишки после ранее перенесенных операций с наложением колостомы имеет важное социальное значение. Разработанная нами модификация методики Дюамеля позволяет осуществлять реконструктивно-восстановительные операции и в тех случаях, ког-

да это невозможно сделать даже с помощью современных сшивающих аппаратов. При технически правильном выполнении этой операции не возникает несостоятельность анастомоза и отмечаются хорошие отдаленные функциональные результаты.

ЛИТЕРАТУРА

1. Баиров Г.А. Неотложная хирургия детей. Л.: Медицина, 1973. - 472 с.
2. Исаков Ю.Ф., Ленюшкин А.И., Долецкий С.Я. Хирургия пороков развития толстой кишки у детей. М.: Медицина, 1972.- 240 с.
3. Кныш В.И. Рак ободочной и прямой кишки. М.: Медицина, 1997.- 304 с.
4. МакНелли П.Р. Секреты гастроэнтерологии. М.,С.-Петербург. 1999. -1024с.
5. Петров В.П., Ерюхин И.А. Кишечная непроходимость. М.: Медицина, 1989. -288 с.
6. Федоров В.Д. Рак прямой кишки. М.: Медицина, 1987.- 320 с.
7. Федоров В.Д., Дульцев Ю.В. Проктология. М.: Медицина, 1984.- 384 с.

РАК АНАЛЬНОГО КАНАЛА - СОВРЕМЕННОЕ СОСТОЯНИЕ ПРОБЛЕМЫ

Е.Г. Рыбаков

Лечение больных раком анального канала - пример несомненных успехов радиотерапии и химиотерапии. Возможность исключения из программы терапии хирургического вмешательства, связанного с утратой органа и формированием постоянной колостомы, и назначение радикального сфинктеросохраняющего консервативного лечения позволила кардинально изменить качество жизни большинства больных раком анального канала [2,7,65]. В данной статье, суммирован мировой опыт лечения этого редкого заболевания.

Анальный канал и перианальная кожа с онкологической точки зрения

Анатомо-клинические понятия "анальный канал" и "перианальная кожа" - пример противоречий в медицинской литературе и практике [74], что объясняется сложным онтогенезом этой области с участием всех трех (эндо- мезо- и эктодермальный) эмбриональных листков.

В первой международной Nomina Anatomica принятой в Базеле в 1895г. (BNA) такого термина как анальный канал (canalis analis) не существовало, а вместо него использовался термин pars analis recti [5]. Согласно BNA "начало прямой кишки соответствует уровню верхнего края III крестцового позвонка.....Различают два основных отдела прямой кишки: тазовый и промежностный; первый лежит выше диафрагмы таза, второй - ниже. В тазовом отделе различают ампулу (самую широкую часть прямой кишки) и небольшой участок над ней - надампулярную часть".

Сам термин анальный канал был впервые предложен в 1888 году J. Symington [69] в качестве названия промежностной части прямой кишки. Этот

термин проник преимущественно в англоязычную литературу и стал использоваться в качестве клинического. В предложенной в 1935г. второй редакции Nomina Anatomica - Йенской Анатомической номенклатуры (JNA) [74] также было рекомендовано придерживаться принятого в Базеле термина pars analis recti. Лишь через 75 лет термин Canalis analis - анальный канал был официально признан и рекомендован Парижской анатомической номенклатурой и утвержден на 6-м Международном конгрессе анатомов (1955г.) в Париже [33].

Введение термина анальный канал привело к тому, что подавляющее большинство анатомов и клиницистов стали использовать его вместо старого термина Базельской номенклатуры, хотя путаница продолжала и продолжает сохраняться по сей день. Так, в частности, ряд авторов считают анус (anus) и анальный канал (canalis analis) синонимами, хотя первый - это только каудальное наружное отверстие пищеварительного тракта [4,5]. В то же время, многие термины, которые следует относить к анальному каналу, по-прежнему относят к прямой кишке. Так, с первой по четвертую редакцию Парижской Nomina anatomica использовался термин ишиоректальная ямка - Fossa ischioanal (и этот термин по-прежнему широко распространен в анатомической и клинической литературе [73]); и лишь в 5-й редакции PNA этот термин логично изменен на ишиоанальную ямку - Fossa ischioanal [33]. Тем не менее, такие термины как нижне-прямокишечные артерии и вены aa. et vv. rectalis inferior, лобково-прямокишечная мышца m. puborectalis используются без изменений, хотя логичнее отнести их с анальным каналом.

Поводом для разногласий между клиницистами и анатомами было определение границ анального канала, что послужило причиной введения таких терминов как анатомический и хирургический анальный канал, а впоследствии и менее употребимых терминов: эмбриологический, гистологический, онкологический анальный канал [73].

Понятие хирургический анальный канал связано с именами таких классиков колопроктологии как E. Milligan и C. Morgan [46]. В своей статье 1934 года авторы предложили считать верхней границей анального канала пальпируемое аноректальное кольцо, представляющее собой верхний край наружного и внутреннего анальных сфинктеров и пуборектальной мышцы, делающей петлю вокруг аноректального соединения junctio anorectalis (PNA). Они [Milligan E. и Morgan C.] подчеркивали, что аноректальное кольцо является "четким и постоянным ориентиром" при пальцевом исследовании. Что же касается нижней границы анального канала, одни считают что это место перехода анодермы - непигментированной кожи ниже зубчатой линии в пигментированную кожу вокруг ануса, другие подразумевают, что край ануса - это линия, где стенки анального канала смыкаются в расслабленном состоянии [25]. Для определения дистальной границы анального канала были предложены такие анатомические образования как межсфинктерная борозда и граница между непигментированной анодермой и пигментированной кожей вокруг ануса. Межсфинктерная борозда, представляющая собой нижний край внутреннего анального сфинктера, который телескопически окружен наружным сфинктером, является переменным образованием, в значительной степени, зависимым от тонуса анальных сфинктеров. Граница между видоизмененной анодермой и истинной кожей является более постоянным ориентиром и её более удобно использовать в клинической практике, в особенности при anosкопии [74].

Сторонники эмбриологического подхода [24] используют термин анатомический анальный канал, предлагая считать границей анального канала т.н. гребешковую (зубчатую) линию *linea pectinata s. dentata*. Интересно, что сам по себе термин "зубчатая линия" нельзя найти ни в одном отечественном, да и в большинстве зарубежных руководств по нормальной и топографической анатомии?! И, тем не менее, это образование, обозначающее линию, образуемую основаниями анальных столбов *columnae analis* и анальных заслонок *valvulae analis*, назвали проксимальной границей анатомического анального канала.

В литературе укрепилось мнение, что гребешковая линия является границей прорыва анальной мембраны на 7-й неделе внутриутробного развития [5]. Однако, по данным опубликованным С. Fengер анальная мембрана у эмбриона располагается ниже анальных крипт, заслонок и столбов, а в процессе внутриутробного развития, после прорыва этой мембраны происходит миграция плоского эпителия в аборальном направлении [24].

Привлекательность зубчатой линии как некоего водораздела между прямой кишкой и анальным каналом обусловлена также тем фактом, что граница различий в иннервации, кровоснабжении и лимфооттоке прямой кишки и анального канала находится в непосредственной близости от нее. В

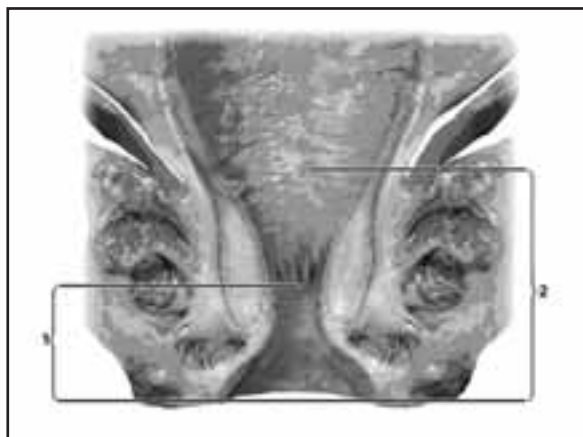


Рисунок 1. Анатомический (1) и хирургический (2) анальные каналы. Цит. по Одарюк Т.С., Воробьев Г.И., Шельгин Ю.А. [12].

конечном итоге, этот термин был включен в Международную анатомическую терминологию 1998 года под шифром A05.7.05.009 [74].

Таким образом, в соответствии с Международной анатомической терминологией анальный канал - это терминальная часть пищеварительного тракта, начинающаяся с места аноректального соединения у верхней границы тазового дна и заканчивающаяся наружным отверстием - анусом, границей которого является место перехода непигментированной анодермы в пигментированную (истинную) кожу (Рис. 1).

Необходимость введения такого термина как онкологический анальный канал продиктована тем фактом, что пестрота форм эпителия анального канала обуславливает разнообразие злокачественных новообразований. W.B.Gabriel и B.C. Morgan предложили разграничить "рак анального канала" (*anal canal carcinoma*), к которому они относили плоскоклеточный рак локализующийся выше зубчатой линии, т.е. в переходной зоне и "рак анального края" (*anal margin carcinoma*), который возникает ниже зубчатой линии. Это разделение получило определенное распространение среди англоязычных, преимущественно британских авторов [50]. Однако, не получило поддержку ни ВОЗ, ни Противоракового Союза.

В настоящее время Международным противораковым союзом и ВОЗ [3] сформулировано следующее определение: *Раком анального канала (код МКБ-О С21.1) являются новообразования, возникающие в области, проксимальной границей которой является верхний край аноректального кольца, а дистальной место соединения с перианальной кожей покрытой волосами (т.е. именно "хирургический" анальный канал).*

Новообразования, возникающие дистальнее края ануса до места перехода в волосистую часть кожи ягодиц (код МКБ-О С44.5) классифицируются как опухоли перианальной кожи.

Патоморфология новообразований анального канала

Несмотря на разнообразие эпителия выстилающего анальный канал (цилиндрический, переходный, многослойный неороговевающий, железистый и т.д.), и многочисленные злокачественные новообразования, возникающие в этой зоне: плоскоклеточный рак, аде-

нокарцинома, меланома, мелкоклеточный рак, базалиома в 70-90% они представлены плоскоклеточным раком [2,8,65]. Часто он обозначается как эпидермоидный, что подчеркивает его отличие от железистых форм.

Зубчатая линия является границей между плоским эпителием анодермы расположенным дистальнее её и переходной зоной, представленной цилиндрическим и переходным эпителием и расположенной проксимальнее. Переходный эпителий анального канала аналогичен выстилке уретры и мочевого пузыря - уретелию, что отражает единство эмбриональной закладки этих органов. Считается, что опухоли, располагающиеся проксимальнее зубчатой линии, метастазируют аналогично раку прямой кишки, т.е. в параректальные лимфатические узлы и затем в коллекторы подвздошных и запирающих сосудов. Для опухолей располагающихся дистальнее зубчатой линии отток осуществляется преимущественно в паховые лимфатические узлы [15,74].

Плоскоклеточный рак может иметь большое количество гистологических вариантов: ороговевающий, неороговевающий, переходноклеточный (синонимом клоакогенный) и базалоидный. Последние два варианта опухолей в настоящее время рассматриваются как плоскоклеточный рак, не достигший окончательной степени дифференцировки. Один из этих вариантов характеризуется большими клетками, второй - маленькими. Так как мочевой пузырь и анальный канал происходят из единой эмбриологической закладки - клоаки, для них характерно наличие переходного или "клоакогенного" эпителия, что отражается и на определенном сходстве биологических особенностей злокачественных новообразований этих органов [5].

В последние годы, определенное значение приобрела цитологическая диагностика предраковых состояний эпителия анального канала. Это связано с выявленными параллелями в канцерогенезе новообразований шейки матки и анального канала. В настоящее время установлено, что эпителию анального канала, как и эпителию шейки матки присуще состояние интраэпителиальной неоплазии. Анальная интраэпителиальная неоплазия (АИН) имеет высокую и низкую степень дисплазии. Последняя считается состоянием не приводящим к малигнизации, в то время как большинство врачей считают АИН с высокой степенью дисплазии предраковым состоянием. Дальнейшие исследования, вероятно, позволят более четко выделить группу риска, в отношении развития АИН и в последующем рака анального канала [20].

Этиология рака анального канала

Травма и воспаление

Длительное время господствовала гипотеза, что хроническая травма и воспаление, возникающие при таких заболеваниях как геморрой, анальная трещина и хронический парапроктит являются фоновым состоянием, которое может привести к развитию рака анального канала [1,29]. Сообщения о раке анального канала, возникшем у больных воспалительными заболеваниями толстой кишки (язвенный колит или болезнь Крона) привели ряд авторов к предположению, что хроническое воспаление может приводить как к опухолям ободочной кишки, так и к опухолям анального канала. В настоящее время, наличие взаимосвязи между воспалительными заболеваниями ободоч-

ной кишки и раком анального канала отвергнуто.

Так, Frisch с соавт. [29] приводят результаты наблюдений за 68549 больными доброкачественными заболеваниями анального канала, занесенными в Центральный Датский регистр с 1977 по 1989 гг. Медиана наблюдения составила 6 лет, и за этот период раком анального канала заболело 23 пациента, что составляет лишь 0,03% (относительный риск 4,4). При этом, наибольший относительный риск был у больных со свищами прямой кишки (31,7), трещиной (22,0), или острым парапроктитом (17,7). В тоже время геморрой - наиболее распространенное заболевание анального канала был сопряжен с относительным риском 6,9.

Низкая вероятность малигнизации при хроническом парапроктите была продемонстрирована Ю.В. Дульцевым и К.Н. Саламовым на большом статистическом материале НИИ проктологии с 1961 по 1979 год. Из 9266 больных свищами прямой кишки лишь у 28 (0,3%) произошло их злокачественное перерождение. Во всех случаях хронический парапроктит имел длительное течение, так у 21 пациента анамнез составлял от 10 до 40 лет [1].

Возвращаясь к национальному Датскому исследованию [29], следует упомянуть и тот факт, что ни у кого из 651 пациента, страдающего болезнью Крона, и 509 больных язвенным колитом в процессе наблюдения не возник рак анального канала.

Сексуальное поведение

Эпидемиологическими исследованиями последних лет была продемонстрирована взаимосвязь между вирусными инфекциями передающимися половым путем и риском развития рака анального канала. Daling с соавт. [16] провели популяционное, случай-контроль (case-control) исследование, в результате которого было установлено, что заболевшие раком анального канала, чаще имели в анамнезе герпес или хламидиоз, а также генитальные кондиломы. Связь между сексуальным поведением и раком анального канала получила дальнейшее подтверждение после публикации работ, указывающих на взаимосвязь между раком шейки матки и анального канала [6,72]. Среди женщин больных раком анального канала чаще диагностируют рак вульвы и влагалища [68].

Папилломавирусная инфекция

При неоплазии (цервикальной или анальной) вирус папилломы человека (ВПЧ) существует в интегрированной форме при этом происходят изменения в структуре клетки получившие название койлоцитоз, который возникает в поверхностных слоях эпителия, при этом ядро принимает неправильную форму и становится гиперхромным, в цитоплазме появляются вакуоли.

В раковых опухолях вирус также существует в интегрированной форме, при этом появляются атипичные клетки и признаки инвазивного роста, свидетельствующие о злокачественности процесса. Наиболее частая локализация - шейка матки [6].

Предположение о взаимосвязи между папилломавирусной инфекцией и раком анального канала логично вытекало из сходства его с раком шейки матки, в отношении которого эта взаимосвязь была установлена ранее. Подобно тому, как вирус папилломы человека вызывает цервикальную интраэпителиальную неоплазию, он способен вызвать

аналогичный процесс в анальном канале [20,68]. Также как и при раке шейки матки при раке анального канала наиболее часто выявляется 16 тип вируса папилломы человека и частота выявления вируса папилломы среди больных раком анального канала колеблется от 50 до 100% [55,56,65].

В настоящее время механизм канцерогенеза связывают с выработкой вирусом папилломы человека онкопротейна E6, который инактивирует супрессорный механизм гена p53, который, в свою очередь, играет важную роль в патогенезе рака анального канала. Показано, что присутствие вируса папилломы человека в опухоли связано с высоким уровнем пролиферации и анеуплоидии по сравнению с опухолями негативными в отношении вируса папилломы [55].

Работы по созданию вакцины к папилломавирусам, ведущиеся в настоящее время, вероятно, откроют перспективы к эффективной профилактике рака анального канала и шейки матки.

Иммуносупрессия

Длительная медикаментозная иммуносупрессия является фактором риска возникновения плоскоклеточного рака различных локализаций, в т.ч. и рака анального канала. Penn I. [61] было показано, что у больных, получавших длительную иммуносупрессивную терапию после трансплантации почки риск возникновения рака анального канала или гениталий увеличивался в 100 раз. Однако, нет данных об увеличении риска возникновения рака анального канала у больных длительно получающих кортикостероиды по поводу аутоиммунных заболеваний [29,65].

ВИЧ инфекция

По данным большинства авторов ВИЧ инфицированные больные инфицированы также и вирусом папилломы человека от двух до пяти раз чаще в сравнении с ВИЧ негативными лицами, при этом среди ВИЧ инфицированных в семь раз чаще в сравнении со здоровыми выявляется персистирующий вирус папилломы человека и частота его выявления находится в обратной пропорции к числу CD4 лимфоцитов периферической крови [21]. Несмотря на неоспоримые доказательства увеличения числа инфицированных вирусом папилломы человека среди ВИЧ-инфицированных, в настоящее время неясно может ли сам ВИЧ являться фактором способствующим возникновению рака анального канала [65].

Курение

Ряд случай-контроль исследований показали, что курение в анамнезе является фактором риска рака анального канала, увеличивающим вероятность заболеваемости от 2 до 5 раз [30,65]. Эта взаимосвязь подтверждается также тем фактом, что рак легкого возникает в 2 раза чаще среди больных имевших в анамнезе рак анального канала в сравнении с общей популяцией.

Эпидемиология

По данным отечественных [2,7,8] и зарубежных авторов [28,35,65,66] по отношению к опухолям прямой кишки рак анального канала составляет 1-4%, а частота его выявления колеблется в пределах 0,5-0,9 случаев на 100000 населения [62]. Так, в США в 2000 году зарегистрировано 3400 новых случаев этого заболевания [54,65].

Большинство авторов отмечает значительное преобладание женщин среди заболевших раком анального ка-

нала и это соотношение колеблется от 2:1 до 6:1 и наиболее часто диагностируется в возрастной группе от 50 до 80 лет [2,7,62].

Хирургическое лечение больных раком анального канала

До широкого внедрения ЛТ и ХЛТ как самостоятельных методов при раке анального канала брюшно-промежностная экстирпация прямой кишки (БПЭ) была единственно возможным лечением [2,8,35]. Эта операция часто носила комбинированный характер и сопровождалась резекцией соседних органов, чаще всего задней стенки влагалища, с целью достижения широких границ резекции, а также сочеталась с расширенными лимфодиссекциями в различном объеме [7,9].

Отдаленные результаты хирургического лечения не могли быть признаны удовлетворительными. Так, по данным РОНЦ им. Н.Н. Блохина 5-летняя выживаемость не превышает 39,4%, при этом частота местных рецидивов рака анального канала достигает 62,2% [2], что подтверждается другими отечественными и зарубежными авторами [7,35,45,65].

Вероятно, на сегодняшний день относительными показаниями к БПЭ как лечению первой линии может служить анальная инконтиненция, развившаяся из-за деструктирующего роста опухоли, а также наличие противопоказания к ЛТ и ХЛТ (выраженные сдвиги в формуле крови, тяжелые нарушения функции печени и почек и т.д.) [21,42].

Сведения о результатах местного иссечения рака анального канала противоречивы. Так, изучая отдаленные результаты хирургического лечения плоскоклеточного рака анального канала и перианальной кожи в Дании за период с 1943 по 1974 год, S.L. Jensen и соавт. [35] установили, что после местного иссечения опухоли рецидивы возникли в 91% и 63%, соответственно.

Напротив, G.M. Voman и соавт. [12] сообщили, что при трансанальном иссечении поверхностных опухолей анального канала диаметром менее 2 см пятилетняя выживаемость составляет 93%, а локальный контроль заболевания достигнут у 12 из 13 больных. Из 13 больных локальный рецидив возник в одном наблюдении, что потребовало выполнения БПЭ.

Очевидно, местные иссечения могут применяться только при тщательном отборе пациентов.

Лучевая терапия рака анального канала

Первые попытки применить лучевую терапию (ЛТ) в качестве метода лечения рака анального канала относятся к 1930 годам и связаны с именами таких классиков колопроктологии как William Gabriel и Charles Gordon-Watson из лондонской клиники Св. Марка [32], которые впервые сообщили об успешном применении аппликационной радиотерапии как органосохраняющего лечения у больных раком анального края.

Несовершенство методик ЛТ, ограниченный, локальный характер терапии, приводили к большому числу местных осложнений и высокой частоте местных рецидивов, что было серьезным препятствием на пути внедрения ЛТ в практику. Лишь создание современных мегавольтных лучевых установок позволило в 1960-70-х годах начать успешное применение ЛТ [59].

Дистанционная лучевая терапия

Успехи лучевой терапии в качестве самостоятельного метода лечения рака анального канала связаны в пер-

Таблица 1. Результаты дистанционной лучевой терапии

Автор, Годы, СОД	Число б-ных	5-летняя выживаемость в зависимости от Т или размера (%)		Локальный контроль (%)	Частота осложнений* (%)
Salmon et al [66] 1968-1979 60-65 Гр	183	Общая T≤4 см T>4 см, но ≤6см T>6 см	59,0 70,0 57,0 33,0	69	8,0
Eschwege et al [23] 1969 -1982 60-65 Гр	64	Общая T1-2 T3 T4	- 50,0 72,0 35,0	81	14,0
Touboul et al [72] 1972-1990 60-65 Гр	147	Общая T2 T3 T4	61,0 71,0 60,0 42,0	62 77 70 60	10,0
Newman et al [51] 1971-1988 50 Гр	72	Общая T1 T2 T3 T4	66,0 	76 89 79 75 50	3,0

Таблица 2. Результаты комбинированной ЛТ: ДЛТ + интерстициальная лучевая терапия.

Автор, Методика	Число больных	5-летняя выживаемость в зависимости от Т или размера (%)		Локальный контроль (%)	Частота осложнений* (%)
Papillon J et al [59] ДЛТ 42 Гр + 20 Гр Ir 192 имплант	141*	Все	65,7%	T≤4 см 93,0 T>4 см или T4 66,4%	3%
Dubois JB [19] ДЛТ 30 Гр/10фр/12-15 дней + 20 Гр Ir-192 им- плант	19	T1N0 T2N0 T3N0	100 90 66,6	Все 94,7%	6%
Alall A. et al. [10] ДЛТ 40 Гр/10фр 20 Гр Ir-192 имплант	54	T2-3	69%	T2-3 80%	12%

вую очередь с французской онкологической школой [17,59,66,67,72]. Суммарная очаговая доза (СОД) необходимая для эрадикации опухоли должна составлять порядка 60-70 Гр, что позволяет добиться полной регрессии опухоли у 70-90% больных. Ретроспективными исследованиями показано, что доза ЛТ является прогностически значимым фактором и при дозе ЛТ не менее 54 Гр вероятность достижения полной регрессии первичной опухоли выше, чем при более низких дозах ЛТ [9, 10, 14, 18,49].

Однако, при распространенных первичных опухолях (>5см) или при вовлечении регионарных лимфатических узлов вероятность полного ответа опухоли снижается до 40% [8,13,36,72]. Отрицательной стороной ЛТ в высоких дозах является достаточно большой от 5 до 15% уровень осложнений, требующих хирургического вмешательства, в частности формирования проксимальной колостомы с целью отключения пря-

мой кишки из пассажа кишечного содержимого (Таб.1).

Комбинация дистанционной и локальной лучевой терапии.

Наибольший опыт комбинации дистанционной и локальной ЛТ был накоплен в Лионе, и представлен в классических публикациях Jean Papillon, с именем которого связаны большие успехи радиотерапии рака анального канала и опухолей других локализаций [59]. Им был применен расщепленный курс ЛТ, в котором на первом этапе осуществлялась ДЛТ Co-60 в дозе 30-42Гр за 10 фракций (СОД=42Гр) в течение 17 дней. Затем, после 8 недельного перерыва, необходимого для купирования лучевых реакций, устанавливался имплант Ir-192 (до 7 игл с радиоизотопом, на пластиковой пластинке, которая фиксировалась к периаанальной коже) и локально подводились дополнительные 15-20Гр (Таб. 2).

Таблица 3. Сравнение эффективности ЛТ и ХЛТ в рандомизированных исследованиях UK CCCR и EORTC.

Исследование	Число больных	Локальный контроль (%)		P	Локальный контроль (%)		P
		ЛТ	ХЛТ		ЛТ	ХЛТ	
UK CCCR [73]	110	39,0	58,0	0,02	39,0	58,0	0,02
EORTC [11]	585	39,0	61,0	<0,001	39,0	61,0	<0,001

Локальный контроль достигающий 66-93% дал основание для J. Parillon сделать вывод о преимуществе сочетания ДЛТ и интерстициальной терапии над ДЛТ. Однако, не следует забывать, что J. Parillon проводил строгий отбор больных с подвижными опухолями, без прорастания вагины (Стадия Т4 по классификации предложенной автором) до слизистой или перехода на другие тазовые органы. Также исключались больные с циркулярными опухолями [38].

Частота серьезных осложнений в этом исследовании составила 3%, однако в работах других авторов, использовавших аналогичную методику, частота осложнений была выше (Таб. 2).

Брахитерапия как самостоятельный метод лечения первой линии.

Первый опыт радиотерапии рака анального канала и перианальной кожи, как было отмечено выше, представлял собой собственно аппликационную ЛТ и, как это стало понятно ещё в 1930-х годах, был связан с большим числом осложнений, и с неприемлемо высокой частотой рецидивов. Тем не менее, в публикации 1985 года [34] авторы сообщают о результатах лечения рака анального канала с помощью интерстициальной терапии радием и иридием Ir-192. Подобное лечение получили 74 пациента. Частота местных рецидивов составила 77%, а локальный контроль был в значительной степени лучше у больных с новообразованиями менее 5 см в диаметре (64% и 23%). Частота радионекрозов была также высокой от 15% до 25%. Несмотря на это, R.D. James и соавт. считают, что такой подход оправдан для небольших опухолей без признаков вовлечения регионарных лимфатических узлов. Однако, с нашей точки зрения, локальное облучение в качестве ЛТ первой линии нельзя признать целесообразным.

Химиолучевая терапия рака анального канала

Факт усиления эффекта ЛТ на фоне химиотерапевтического воздействия флуорпиримидинов доказан в отношении многих опухолей желудочно-кишечного тракта [48,58]. Другим препаратом, используемым в схеме лечения рака анального канала стал митомидин С. Выбор этого препарата для лечения рака анального канала был сделан на основании in-vitro исследований, показавших его высокую активность в опухолях с пониженной оксигенацией, к которым, в частности, относится плоскоклеточный рак [27,44,70].

В начале 1970-х годов Norman Nigro впервые применил схему ЛТ в средних дозах (30 Гр) в комбинации с 5-фторурацилом и митомидином С при раке анального канала. Основной целью, которую автор ставил перед собой - было уменьшение дозы ЛТ. Первоначально, ХЛТ носила характер предоперационной. Отсутствие признаков опухоли в препаратах удаленной прямой

кишки и анального канала у первых 3 пациентов, включенных в данную программу, стало основанием для изменения подходов к лечению рака анального канала - отказу от БПЭ как обязательного компонента комплексного лечения [53]. Эта стратегия была принята другими онкологами и, как было показано в дальнейшем, её применение позволило достичь 66-70% безрецидивной выживаемости [26,69].

Следует отметить, что в дальнейшем большинством онкологов применялись более высокие дозы ЛТ, чем в протоколе N. Nigro и соавт., поскольку 30Гр были недостаточными для достижения полной регрессии опухоли и, к началу 1990-х годов ХЛТ проводилась по расщепленной методике до СОД=55-60Гр.

Вместе с тем, наряду с поздними лучевыми осложнениями стали встречаться гематологическая и другие виды токсичности, обусловленные митомидином С и высокими дозами 5-фторурацила [73]. В связи с этим, на сегодняшний день, является спорным назначение ХЛТ при небольших опухолях анального канала [13,14,43]. Также, комбинация ЛТ с 5-фторурацилом и митомидином С имеет больше противопоказаний к назначению, в частности у иммунокомпрометированных пациентов. Так, этот вариант лечения плохо переносится ВИЧ-инфицированными при уровне CD4 лимфоцитов ниже 200 на 1мм³ [21].

Для уменьшения токсичности ряд авторов применил схему ХЛТ в которой ХТ проводилась перед, а не непосредственно во время радиотерапии, так называемая индуцирующая ХТ [40,41]. Полученные результаты были сопоставимы с результатами симульганного проведения ХТ и ЛТ, однако, данная схема не получила широкого распространения.

В конце 1990-х годов в трех рандомизированных исследованиях были получены убедительные доказательства преимуществ химиолучевой терапии в сравнении с ЛТ, а также была показана роль митомидина С как одного из компонентов химиотерапии [11,27,73]. В протоколе британского Координационного комитета по исследованию рака (United Kingdom Coordinating Committee on Cancer Research - UK CCCR) [73], включившего 585 пациентов и в протоколе Европейской Организации по исследованию и лечению рака (European Organization for Research and Treatment of Cancer - EORTC) основанном на результатах лечения 110 пациентов было показано, что ЛТ 45Гр в комбинации с 5-фторурацилом и митомидином С имеет преимущество в сравнении с только ЛТ [11] (Таб. 3). В обоих исследованиях это выразилось в увеличении частоты полных ответов опухоли, уровня и продолжительности локального контроля. Однако, прироста общей выживаемости при проведении ХЛТ в сравнении с

Таблица 4. Сравнение эффективности ЛТ+5-FU и ЛТ+5-FU+ММС в рандомизированном исследовании RTOG и ECOG.

	ЛТ + 5-FU	ЛТ + 5-FU+ММС	P
Число больных	145	146	
Локорегионарные рецидивы (%)	36	17	<0,001
Выживаемость без колостомы (%)	58	64	0.09
Выживаемость без рецидива (%)	50	67	<0.003

ЛТ в обоих исследованиях получено не было. Мультивариантный анализ проведенный в исследовании EORTC выявил два независимых фактора связанных с плохим прогнозом лечения: вовлечение регионарных лимфатических узлов и изъязвленный характер роста опухоли, так же в этом исследовании было показано, что выживаемость женщин была выше чем мужчин. Определение значимости противоопухолевого антибиотика - митомидина С в ХЛТ рака анального канала было предметом изучения в рандомизированном исследовании проведенном в сотрудничестве между группами Радиотерапевтической онкологии (Radiation Therapy Oncology Group) и восточной кооперативной онкологической группой (Eastern Cooperative Oncology Group) [27].

Были выделены две группы пациентов (Таб. 4). В первой (n=145) больные получали лечение в виде комбинации ЛТ с 5-фторурацилом, во второй (n=146) ЛТ сочетали с 5-фторурацилом и митомидином С. Важность этого исследования заключалась в том, что собственно митомидин С обладает умеренно выраженным противоопухолевым эффектом в отношении плоскоклеточного рака, а также не является радиосенсибилизирующим препаратом. С другой стороны, митомидин С связан с развитием ряда побочных токсических эффектов, в том числе и отдаленных в отношении почек, легких и костного мозга.

В результате этого кооперативного исследования было показано, что митомидин С, несмотря на его токсичность, является важным компонентом ХЛТ, поскольку его присутствие в схеме позволило снизить частоту локорегионарных рецидивов и увеличить безрецидивную выживаемость.

Альтернативы митомидину С

В Шведской национальной программе лечения рака анального канала [28, 70] ЛТ применялась в сочетании с блеомицином, в виде внутримышечной инъекции перед каждым из первых 18 сеансов ЛТ. Авторами была собрана относительно большая группа больных: 283 рак анального канала и 73 рак перианальной кожи. ЛТ в комбинации с блеомицином была проведена 159 больным и в качестве самостоятельного лечения 57. Канцероспецифическая выживаемость при ЛТ+Влм составила 72%, а при ЛТ - 68%, а локальный контроль 59% и 56% соответственно, по поводу чего сделан закономерный вывод о низкой эффективности блеомицина как компонента ХЛТ при раке анального канала.

Возможность замены митомидина С в ХЛТ рака анального канала цисплатином (CDDP) является предметом изучения [60]. В настоящее время завер-

шен набор больных в многоцентровое рандомизированное исследование RTOG9811 [64], сравнивающее комбинации ЛТ+ 5-фторурацил + митомидин С (n=341) и ЛТ+ 5-фторурацил + цисплатин (n=341), однако полученные результаты пока не опубликованы.

ЛТ и ХЛТ в сочетании с гипертермией при раке анального канала.

Одним из способов усиления эффективности ионизирующего излучения является его сочетание с гипертермией. Работы посвященные сочетанию гипертермии с радиотерапией при раке анального канала единичны [2, 39, 37].

Результаты наибольшей серии больных пролеченных по этой методике были представлены В.И. Кныш, Ю.А. Тимофеев [2]. Авторы приводят результаты применения термордиотерапии у 45 больных. Полный эффект от ЛТ был получен у 17 пациентов, что составило 37,8%. 5 летняя выживаемость у 38 больных первичным или рецидивным раком анального канала составила 75,1%, у 11(24,4%) больных удалось сохранить анальный канал, рецидивы после термордиотерапии возникли у 6 больных (15,8%).

В 1994 году опубликованы результаты исследования I фазы у 14 больных раком анального канала в стадии T2-3N0-1M0, получавших комбинацию ХЛТ и гипертермии [37]. При этом, гипертермия была интерстициальной: нагрев осуществляли путем циркуляции горячей воды через иглы введенные в опухоль во время установки имплантов Ir-192. Это позволило достигнуть минимальной интратуморальной температуры в 42°C. Полная регрессия опухоли достигнута в 78,5%. Трое больных с неполной регрессией были оперированы в объеме БПЭ, однако у всех развились рецидивы заболевания и больные погибли.

В 2005 году V. Kouloulis и соавт. [39] опубликовали результаты проспективного рандомизированного исследования. В нем сравнивались результаты лечения 24 больных, получавших ДЛТ в СОД 41,4 Гр и boost-ЛТ 14 Гр в сочетании с митомидином С 10 мг/м² 1 день и 5-FU 1000 мг/м²/24ч 1-4 дни и СВЧ 433 МГц гипертермией и 24 больных, получавших ХЛТ без гипертермии. Было показано достоверное увеличение числа полных регрессий опухоли при ХЛТ+СВЧ-гипертермия, по сравнению с просто ХЛТ (95,8% и 68%, соответственно).

Таким образом, можно констатировать, что сочетание ХЛТ и гипертермии может иметь определенные перспективы, однако, учитывая трудоемкость метода, тенденцию к увеличению числа местных осложнений, удорожание лечения, для ответа на этот вопрос необходимо проведение достаточно большого исследования III фазы.

Таблица 4. Сравнение эффективности ЛТ+5-FU и ЛТ+5-FU+MMC в рандомизированном исследовании RTOG и ECOG.

Авторы	Год	n	Медиана прослеженности (месяцы)	ЖБПЗ* (%)	5 летняя выживаемость (%)
Брюшно-промежностная экстирпация					
Ellenhorn et al.[22]	1994	38	47	-	44,0
Pocard et al.[63]	1998	21	40	48,0	33,0
Allal et al. [10]	1999	26	21	-	44,5
ХЛТ					
Flam et al [26] 16Гр 5-FU+MMC	1987	4	-	3,0	-
RTOG [64] 9Гр 5-FU + CDDP	1996	24	-	12,0	50,0

* БПЗ - живы без признаков заболевания

Лечение резидуального и рецидивного рака анального канала

Несмотря на несомненные успехи ЛТ и ХЛТ при раке анального канала до 30% опухолей не дают полного ответа на лечение или рецидивируют с течением времени [7, 10, 52]. В отношении больных с остаточными и рецидивными опухолями анального канала возможны два подхода: хирургическое вмешательство - БПЭ прямой кишки [31, 47, 57] или дальнейшее проведение ХЛТ, чаще в сочетании с препаратами платины, как ХТ второй линии [15, 26]. Очевидно, что и тот и другой подход не лишены недостатков: БПЭ приводит к утрате прямой кишки с замыкательным аппаратом и формированию постоянной колостомы, а ХЛТ второй линии связана с выраженной токсичностью, поскольку происходит превышение доз, к которым толерантны ткани таза.

В Таблице 5 суммированы наиболее значимые по числу наблюдений исследования эффективности как хирургического, так и химиолучевого лечения рецидивов рака анального канала. Следует отметить, что точка зрения относительно предпочтительности БПЭ у данной категории больных разделяется далеко не всеми авторами, поскольку результаты хирургического лечения рецидивных опухолей далеки от удовлетворительных и помимо утраты органа связаны с большим (до 50%) числом послеоперационных осложнений [57].

В то же время, относительно небольшой материал, в котором для лечения рецидивного и персистирующего рака анального канала использовалась ЛТ в сочетании с химиотерапией митомицином С или препаратами платины не позволяют однозначно высказаться об эффективности этого подхода к лечению рецидивов рака анального канала.

Лечение больных с метастазами рака анального канала в паховые лимфатические узлы

Паховые лимфатические узлы являются регионарными для анального канала и перианальной области, в связи с чем, метастазы рака в эти лимфатические коллекторы не столь редки - 10-20% и при этом они могут присутствовать на момент установления диагноза или реализоваться с течением времени [7, 52]. Наличие синхронных метастазов рака в пахо-

вые лимфатические узлы сопряжено с плохим прогнозом и говорит о системном характере заболевания с ожидаемой 5-летней выживаемостью после лимфодиссекции порядка 10-20% [15]. В то же время, имеются данные, что при лечении метастазов в паховые лимфатические узлы 5-летняя выживаемость достигает 60%. Отрицательной стороной паховой лимфаденэктомии бесспорно является высокая частота осложнений, обусловленных отрицательными последствиями в виде отека нижних конечностей и рецидивирующей инфекции мягких тканей в виде "рожеподобных" воспалений [71].

Радиотерапия (или её сочетание с химиотерапией) является альтернативным методом лечения метастазов в паховые лимфатические узлы. Результаты этого метода варьируют по различным данным от 60 до 70% регрессии [59].

Несмотря на то, что гипотетически ХЛТ по-видимому является терапией выбора при подобных ситуациях, паховая лимфаденэктомия продолжает оставаться тем вмешательством, которое необходимо как при недостаточных данных относительно вовлечения лимфатических узлов, так и при изолированных метастазах. Более того, при метастазах рака анального канала в паховые лимфатические узлы выполнение паховой лимфаденэктомии по данным J. Parillon позволяет добиться 64% трехлетней выживаемости больных. Очевидно, ограниченная паховая лимфаденэктомия с последующей ЛТ или ХЛТ может рассматриваться как оптимальная стратегия лечения.

Лечение больных с отдаленными метастазами рака анального канала

Лечение отдаленных метастазов рака анального канала является наименее изученным аспектом, так как в настоящее время нет каких-либо стандартов и даже рекомендованных схем терапии [15]. Это обусловлено, с одной стороны, редкостью самого заболевания, с другой, редкостью отдаленных метастазов рака этой локализации. В связи с этим, накопленный опыт лечения больных с IV стадией заболевания весьма ограничен.

Применение химиотерапии в монорежиме - цисплатина (CDDP) или 5-фторурацил (5-FU) не показало вы-

сокой эффективности [26]. В тоже время, комбинация этих двух препаратов показала себя эффективной как в отношении отдаленных метастазов, так и в отношении местных рецидивов рака анального канала в качестве неoadьюванта. Так, схема CDDP 100мг/м² и 5-FU в виде 5 дневной непрерывной внутривенной инфузии в дозе 1г/м²/сут у 20 больных позволила добиться полной (n=2) и частичной (n=9) регрессии при наличии метастазов в печень (n=10), кожу (n=2), легкие (n=4), лимфатические узлы (n=2) и кости (n=1), что составило 55% наблюдений [43]. При этом медиана ремиссии составила 5,6 месяцев и колебалась от 2 до 11. Эта же комбинация химиопрепаратов позволила

добиться полной регрессии метастазов у 3 из 8 больных по данным G. Tanum [70], а двое из этих больных пережили 5-летний срок.

Суммируя тот ограниченный опыт, который был накоплен в отношении лечения отдаленных метастазов рака анального канала, можно сказать, что рекомендуемой схемой в таких ситуациях в настоящее время является комбинация 5-фторурацила и цисплатина. Вероятно, новые производные платины - оксалиплатин и препараты другой направленности действия - таксаны позволят разработать более эффективные схемы лечения больных раком анального канала IV стадии.

ЛИТЕРАТУРА

1. Дульцев Ю.В., Саламов К.Н. Парапроктит. -М.: Медицина, 1981. - 208 с.
2. Кныш В.И., Тимофеев Ю.М. Злокачественные опухоли анального канала. - М.: ОНЦ им. Н.Н. Блохина, 1997. - 304 с.
3. Международные противораковый союз. Атлас TNM. Иллюстрированное руководство по TNM/pTNM классификации злокачественных опухолей. Пер. с англ 4 издания под редакцией Кратенка В.Е., Короткевича Е.В. -Минск: Белорусский центр науч. мед. Информации, 1998. - 382 с.
4. Одарюк Т.С., Воробьев Г.И., Шельгин Ю.А. Хирургия рака прямой кишки. - М.: ООО Дедалус, 2005. -256 с.
5. Привес М.Г., Лысенков Н.К., Бушкович В.И. Анатомия человека: Учебник для медицинских вузов и факультетов. -СПб.: ИД СПбМАПО, 1999. -720с.
6. Роговская С.И. Папилломавирусная инфекция у женщин и патологии шейки матки. - М.: ГЭОТАР 2005. - 144с.
7. Рыбаков Е.Г. Выбор метода лечения плоскоклеточного рака анального канала: Дис. канд. мед. наук. - М., 2001. - 120с.
8. Федоров В.Д. Рак прямой кишки. - М.: Медицина, 1987. - 320 с.
9. Хрущев М.М., Симакина Е.П., Райфель Б.А. Лучевая терапия эпидермоидного рака прямой кишки. Мед. радиология. - 1977, №8. -С.19-25.
10. et Allal A.S., Laurencet F.M., Reymond M.A. et al. Effectiveness of surgical salvage therapy for patients with locally uncontrolled anal carcinoma after sphincter conserving treatment. *Cancer*. - 1999 - V.86. - P. 405-409.
11. Bartelink H., Roelofsen F., Eschwege F. Concomitant radiotherapy and chemotherapy is superior to radiotherapy alone in the treatment of locally advanced anal cancer: results of a phase III randomized trial of the European Organization for Research and Treatment of Cancer Radiotherapy and Gastrointestinal Cooperative Groups. *J.Clin.Oncol.* - 1997 - V.15, N 5. - P. 2040-2049.
12. Boman V.M., Moertel C.G., O'Connell M.J. et al. Carcinoma of the anal canal: A clinical and pathologic study of 188 cases. *Cancer*. - 1984 - V.54. - P. 114-125.
13. Clarc J., Petrelli N., Herrera L., Mittelman A. Epidermoid carcinoma of the anal canal. *Cancer*. - 1986 - V.57, - P. 400.
14. Cummings B.J., Keane T.J., O'Sullivan B. et al. Epidermoid anal cancer: Treatment by radiation alone or by radiation and 5-fluorouracil with and without mitomycin C. *Int.J.Radiat.Oncol.Biol.Phys.* - 1991 - V.21, - P. 1115-1125.
15. Cummings B.J. Metastatic anal cancer: the search for cure. *Oncologie*. - 2006- V. 29, N 1-2. - P. 5-6.
16. Daling J.R., Weiss N.S., Hislop G. et al. Sexual practices, sexually transmitted diseases, and the incidence of anal cancer. *N.Engl.J.Med.* - 1987 - V.317, - P. 973-977.
17. Deniaud-Alexandre E., Touboul E., Turet E. et al. Results of definitive irradiation in a series of 305 epidermoid carcinomas of the anal canal. *Int.J. Radiat.Oncol.Biol.Phys.* - 2003- V. 56, N 5. - P. 1259-1273.
18. Doggett S.W., Creen J.P., Cantril S.T. Efficacy of radiation therapy alone for limited squamous cell carcinoma of the anal canal. *Int.J.Radiat.Oncol.Biol. Phys.* - 1988 - V.15, - P. 1069 - 1072.
19. Dubois J.B., Garrigues J.M., Pujol H. Cancer of the anal canal: Report on the experience of 61 patients. *Int.J.Radiat.Oncol.Biol.Phys.* - 1991 - V. 20, - P. 575- 580.
20. Duggan M.A., Boras V.F., Inoue M. et al. Human papillomavirus DNA determination of anal condylomata, dysplasias, and squamous carcinomas with in situ hybridization. *Am.J.Clin.Pathol.* - 1989 - V.92, - P. 16-21.
21. Edelman S., Johnstone P.A. Combined modality therapy for HIV-infected patients with squamous cell carcinoma of the anus: outcomes and toxicities. *Int.J.Radiat.Oncol.Biol.Phys.* - 2006 - V. 66, N 1. - P. 206-211.
22. Ellenhorn J.D., Enker W.E., Quan S.H. Salvage abdominoperineal resection following combined chemotherapy and radiotherapy for epidermoid carcinoma of the anus. *Ann. Surg. Oncol.* - 1994 - V1, N2. - P.105-110
23. Eschwege F., Lasser P., Chavy A. et al. Squamous cell carcinoma of the anal canal: treatment by external beam irradiation. *Radiother.Oncol.* - 1985 -V.3, - P. 145-150.
24. Fenger C. Anal canal. In: Stemberg SS, ed. *Histology for pathologists*. 2nd ed. Philadelphia: Lippincott-Raven, - 1997. - P. 551-571.
25. Fowler R.Jr. Landmarks and legends of the anal canal. *Aust.N.Z.J.Surg.* - 1957 - V.27, - P. 2-18.
26. Flam M.S., John M.J., Mowry P.A. et al. Definitive combined modality therapy of carcinoma of the anus. A report of 30 cases including results of salvage therapy in patients with residual disease. *Dis. Colon Rectum*. 1987 V.30, N7. - P.495-502.
27. Flam M., John M., Pajak T.F. et al. Role of mitomycin in combination with fluorouracil and radiotherapy, and of salvage chemoradiation in the definitive nonsurgical treatment of epidermoid carcinoma of the anal canal: results of a phase III randomized intergroup study. *J. Clin. Oncol.* - 1996 - V.14, N9. - P.2527-2539.
28. Friberg B., Svensson C., Goldman S., Glimelius B. The Swedish National Care programme for Anal carcinoma. *Acta Oncologica*. - 1998 - V.37, -P. 25-32.
29. Frisch M., Glimelius B., van den Brule et al. Benign anal lesions, inflammatory bowel disease and risk for high-risk human papillomavirus-positive and -negative anal carcinoma. *Br. J. Cancer*. - 1998 -V.78, N 11. - P. 1534-1238.
30. Frisch M., Glimelius B., Wohlfahrt J. et al. Tobacco smoking as a risk factor in anal carcinoma: an antiestrogenic mechanism? *J.Natl.Cancer Inst.* - 1999 - V. 21;91, N 8. - P. 708-715.
31. Ghouti L., Houvenaeghel G., Moutardier V. et al. Salvage abdominoperineal resection after failure of conservative treatment in anal epidermoid cancer. *Dis.Colon Rectum*. - 2005 - V. 48, N 1. - P. 16-22.

32. Gordon-Watson C. Treatment of carcinoma of the rectum with radium. *Br.J.Surg.* - 1930 - V.17, - P. 643.
33. International Anatomical Nomenclature Committee. *Nomina anatomica*. 5th ed. Baltimore.: Williams & Wilkins, 1983.
34. James R.D., Pointon R.S., Martin S. Local radiotherapy in the management of squamous carcinoma of the anus. *Br.J.Surg.* - 1985 - V. 72, -P. 282-285.
35. Jensen S.L., Hagen K. et al. Long-term prognosis after radical treatment for squamous-cell carcinoma of the anal canal and anal margin. *Dis.Colon Rectum.* - 1988 - V. 31, - P. 273-278.
36. John M.J., Flam M., Lovalvo L. et al. Feasibility of non-surgical definitive management of anal canal carcinoma. *Int. J. Radiat. Oncol. Biol. Phys.* - 1987 - V. 13, N3. - P. 299-303.
37. Kapp K.S., Kapp D.S., Stueckelschweiger G. et al. Interstitial hyperthermia and high dose rate brachytherapy in the treatment of anal cancer: a phase I/II study. *Int.J.Radiat.Oncol.Biol.Phys.* - 1994 - V. 28, N 1. - P. 189-199.
38. Kin N., Pigneux J., Auvray H. et al. Our experience of conservative treatment of anal canal carcinoma combining external irradiation and interstitial implants: 32 cases treated between 1973 and 1982. *Int.J.Radiat.Oncol.Biol.Phys.* - 1988 - V. 14, - P. 253-259.
39. Kouloulis V., Plataniotis G., Kouvaris J. et al. Chemoradiotherapy combined with intracavitary hyperthermia for anal cancer: feasibility and long-term results from a phase II randomized trial. *Am.Clin.Oncol.* - 2005 - V. 28, N 1. - P. 91-99.
40. Lee D.H., Kim I., Song H.H., Jung J.Y. et al. Induction chemotherapy followed by radiotherapy in the treatment of anal cancer. *Oncol. Rep.* - 2003 - V. 10, N 1. - P. 101-114.
41. Leichman L., Nigro N., Vaitkevicius V.K. et al. Cancer of the anal canal: Model for preoperative adjuvant combined modality therapy. *Am.J.Med.* - 1985 - V. 21, N 1. - P. 216-278.
42. Lombard-Platet R. The role of surgery in the treatment of epidermoid cancer of the anal canal. *Ann.Gastroenterol.Hepatol.Paris.* -1994 - V. 30, N 4. - P. 185-188.
43. Melcher A.A., Sebag-Montefiore D. Concurrent chemoradiotherapy for squamous cell carcinoma of the anus using a shrinking field radiotherapy technique without a boost. *Br.J.Cancer.* -2003 - V. 6;88, N 9. -P.1352-1357.
44. Michaelson R.A., Magill G.B., Quan S.H. et al. Preoperative chemotherapy and radiation therapy in the management of anal epidermoid carcinoma. *Cancer.* - 1983 - V. 1;51, N 3. - P. 390-395.
45. Miller E.J., Quan S.H., Thaler H.T. Treatment of squamous cell carcinoma of the anal canal. *Cancer.* - 1991 - V. 67, - P. 2038-2041.
46. Milligan E.T., Morgan C.N. Surgical anatomy of the anal canal with special reference to anorectal fistulae. *Lancet.* - 1934 - V. 2, - P. 1150-1156, 1213-1217.
47. Mitchell S., Mendenhall W.M., Zlotecki R.D., Carroll R. Squamous cell carcinoma of the anal canal. *Int.J.Radiol.Onc.Biol.Phys.* - 2001 - V. 49, - P. 1007-1013.
48. Moertel C.G., Childs D.S., Reitemeier R.J. et al. Combined 5- fluorouracil and supervoltage radiation therapy of locally unresectable gastrointestinal cancer. *Cancer.* - 1969 - V. 2, - P. 865-867.
49. Myerson R.J., Kong F., Birnbaum E.H. et al. Radiation therapy for epidermoid carcinoma of the anal canal, clinical and treatment factors associated with outcome. *Radiother Oncol.* - 2001 - V. 61, N 1. - P. 15-22.
50. Newlin H.E., Zlotecki R.A., Morris C.G. et al. Squamous cell carcinoma of the anal margin. *J.Surg.Oncol.* - 2004 - V. 1;86, N 2. - P. 55-62.
51. Newman G., Calverley D.C., Acker B.D. et al. The management of carcinoma of the anal canal by external beam radiotherapy, experience, in Vancouver 1971 - 1988. *Radiother Oncol.* - 1992 - V. 25, - P. 196-202.
52. Nguyen W.D., Mitchell K.M., Beck D.E. Risk factors associated with requiring a stoma for the management of anal cancer. *Dis.Colon Rectum.* - 2004 - V. 47, N 6. - P. 843-846.
53. Nigro N.D. The force of change in the management of squamous cell cancer of the anal canal. *Dis.Colon Rectum.* - 1991 - V. 34, - P. 482-486.
54. Nilsson P.J., Svensson C., Goldman S. et al. Epidermoid anal cancer: a review of a population-based series of 308 consecutive patients treated according to prospective protocols. *Int. J. Radiat. Oncol. Biol. Phys.* - 2005 - V. 1;61, N 1. - P. 92-102.
55. Ogunbuyi O.A., Scholefield J.H., Smith J.H.F. et al. Immunohistochemical analysis of p53 expression in anal squamous neoplasia. *J.Clin.Pathol.* - 1993 - V. 46, - P. 507-512.
56. Palmer J.G., Scholefield J.H., Coates P.J. et al. Anal cancer and human papillomaviruses. *Dis.Colon Rectum.* - 1989 - V. 32, - P. 1016-1022.
57. Papaconstantinou H.T., Bullard K.M., Rothenberger D.A., Madoff R.D. Salvage abdominoperineal resection after failed Nigro protocol: modest success, major morbidity. *Colorectal Dis.* - 2006 - V. 8, N 2. - P. 1240-1249.
58. Papagikos M., Crane C.H., Skibber J. et al. Chemoradiation for adenocarcinoma of the anus. *Int.J.Radiat.Oncol.Biol.Phys.* - 2003 - V. 1;55, N 3. - P. 669-678.
59. Papillon J., Montbarbon J.F. Epidermoid carcinoma of the anal canal: A series of 276 cases. *Dis.Colon Rectum.* - 1987 - V. 30, - P. 324-333.
60. Peiffert D., Giovannini M., Ducreux M. et al. Digestive Tumours group of the French 'Federation Nationale des Centres de Lutte Contre le Cancer'. High-dose radiation therapy and neoadjuvant plus concomitant chemotherapy with 5-fluorouracil and cisplatin in patients with locally advanced squamous-cell anal canal cancer: final results of a phase II study. *Ann.Oncol.* - 2001 - V. 12, N 3. - P. 397-404.
61. Penn I. Cancers of the anogenital region in renal transplant recipients. *Cancer.* -1986 - V. 58, - P. 611-616.
62. Peters R.K., Mack T.M. Patterns of anal carcinoma by gender and marital status in Los Angeles County. *Br.J.Cancer.* - 1983 - V. 48, - P. 629-636.
63. Pocard M., Tiret E., Nugent K. Et al. Results of salvage abdominoperineal resection for anal cancer after radiotherapy. *Dis. Colon Rectum.* - 1998 - V.41, N12. - P.1488-1493.
64. Radiation Therapy Oncology Group. <http://www.rtog.org/>
65. Ryan D.P., Compton C.C., Mayer R.J. Carcinoma of the anal canal. *N.Engl.J.Med.* - 2000 - V. 16, N 11. - P. 792-800.
66. Salmon R.J., Fenton J., Asselain B. et al. Treatment of epidermoid anal canal cancer. *Am.J.Surg.* - 1984 - V. 147, - P. 43-48.
67. Salmon R.J., Zafrani B., Habib A. et al. Prognosis of cloacogenic and squamous cancers of the anal canal. *Dis.Colon Rectum.* - 1986 - V. 20, - P. 336-340.
68. Scholefield J.H., Kerr I.B., Shepherd N.A. et al. Human papillomavirus type 16 DNA in anal cancer from six different countries. *Gut.* - 1991 - V. 32, - P. 674-676.
69. Symington J. Further observations on the rectum and anal canal. *J. Anat.* - 1912 - V. 46, - P. 289-306.
70. Tanum G., Tveit K., Karlsen K.O. et al. Chemotherapy and radiation therapy for anal carcinoma. *Cancer.* - 1991 - V. 67, - P. 2462-2466.
71. Tonouchi H., Ohmori Y., Kobayashi M. et al. Operative morbidity associated with groin dissections. *Surg. Today.* - 2004 - V.34, N5. -P.413-418.
72. Touboul E., Schlienger M., Buffat L. et al. Conservative versus nonconservative treatment of epidermoid carcinoma of the anal canal for tumors longer than or equal to 5centimetres. A retrospective comparison. *Cancer.* - 1995 - V. 75, N 3. - P. 786-793.
73. UKCCCR Anal cancer working party. Epidermoid anal cancer: results from UKCCCR randomised trial of radiotherapy alone versus radiotherapy, 5-fluorouracil, and mitomycin. *Lancet.* - 1996 - V. 348, -P. 1049-1054.
74. Wendell-Smith C.P. Anorectal nomenclature: fundamental terminology. *Dis.Colon Rectum.* - 2000 - V. 43, N 10. - P. 1349-1358.

Памяти Тамары Семеновны Одарюк



На 76-м году жизни 14 октября 2007г. скоропостижно скончалась заслуженный врач РФ, лауреат Государственной Премии СССР, лауреат Премии Правительства РФ, доктор медицинских наук, профессор, руководитель отделения онкопроктологии ФГУ "ГНЦ колопроктологии" Росмедтехнологий Тамара Семеновна Одарюк.

Т.С. Одарюк окончила лечебный факультет Кыргызского Государственного медицинского института и в 1956 г. и начала свою врачебную деятельность как врач терапевт республиканской клинической больницы г. Фрунзе (Бишкек). Тяга к хирургии и склонность к научным исследованиям, способствовали ее переходу в 1959 г. на работу в отделение неотложной хирургии. Затем в 1961г. - поступлению в аспирантуру кафедры оперативной и топографической анатомии Кыргызского медицинского института.

В 1965г. Т.С.Одарюк защитила кандидатскую диссертацию на тему "Гомопластика артерий с преодолением тканевой несовместимости методом тотального замещения крови". После окончания аспирантуры работала в качестве хирурга, заведующего отделением неотложной хирургии городской клинической больницы, затем в должности младшего и старшего научного сотрудника НИИ онкологии и радиологии (г. Фрунзе), младшего научного сотрудника хирургической клиники Института скорой помощи им. Н.В.Склифосовского (г. Москва), зарекомендовав себя грамотным, творческим специалистом.

Т.С. Одарюк переходит на работу в Государственный научный центр колопроктологии в 1973г., и вся ее последующая жизнь связана с отделением онкопроктологии. Быстро пройдя путь от младшего научного сотрудника до заведующего, в 1981г. Тамара Семеновна защитила докторскую диссертацию "Брюшно-аналь-

ная резекция прямой кишки с низведением дистальных отделов ободочной кишки в анальный канал". Исследования, проведенные сотрудниками возглавляемого Тамарой Семеновной Одарюк отделения, позволили внедрить в широкую клиническую деятельность комбинированные и расширенные операции при распространенных формах рака прямой кишки, признаваемых ранее неоперабельными, доказать обоснованность применения симультанных операций при сопутствующих заболеваниях, требующих хирургического лечения. Большой вклад внесен в разработку методов профилактики, диагностики и лечения рецидивов рака. Изменен традиционный подход к лечению рака нижнеампулярного отдела прямой кишки, позволяющий сохранить замыкательный аппарат у большинства больных. Разработаны оригинальные способы пластических операций, направленных на восстановление утраченных функций путем создания "неоректум" и пластикой новых гладкомышечных анальных жомов. На базе руководимого Тамарой Семеновной отделения успешно защищено 7 докторских и 37 кандидатских диссертаций.

Т.С. Одарюк является автором более 300 научных работ и более 22 патентов на изобретения.

Среди них ряд глав в монографиях "Рак прямой кишки" в 1984г. и "Клиническая оперативная колопроктология" (1994г.), составленных под редакцией В.Д.Федорова и Г.И.Воробьева. В 2005г. Тамарой Семеновной совместно с другими сотрудниками Центра издан уникальный атлас "Хирургия рака прямой кишки".

Профессор Т.С. Одарюк поддерживала обширные научные контакты с ведущими онкологами России, а также различных зарубежных стран (Италия, Германия, США и др.).

Многолетняя активная практическая и научная деятельность Т.С.Одарюк получили высокую оценку: в 1985г. ей присуждена Государственная Премия СССР, в 1988г. присвоено ученое звание профессора, в 1999г. - почетное звание "Заслуженный врач РФ", в 2003г. награждена "Орденом Почета", в 2004г. присуждена Премия Правительства Российской Федерации в области науки и техники.

Отличительными чертами характера Тамары Семеновны, привлекавшими к ней не только молодых, но и зрелых хирургов, являлись постоянное стремление к познанию нового, умение генерировать научные идеи, внимательное и терпеливое отношение к коллегам.

Обаятельная женщина, известный ученый и хирург, один из лидеров онкопроктологии Т.С.Одарюк до последних дней жизни продолжала активно и успешно оперировать больных, была полна желания поделиться своими знаниями и огромным опытом.

Светлая память о профессоре Тамаре Семеновне Одарюк навсегда останется в наших сердцах.

Коллектив Государственного научного центра колопроктологии Росмедтехнологий, многочисленные ученики и коллеги.

XII ЦЕНТРАЛЬНО-ЕВРОПЕЙСКИЙ КОНГРЕСС КОЛОПРОКТОЛОГОВ

6-8 МАЯ 2008 ГОДА, МОСКВА

УВАЖАЕМЫЕ КОЛЛЕГИ!

Приглашаем вас принять участие в XII Центральном-европейском Конгрессе колопроктологов, который будет проходить с 6 по 8 мая 2008 года в г.Москве в гостинице "Космос". Конгресс проводят Клуб Центрально- и Восточно-европейских колопроктологов (СЕЕСС) и Ассоциация колопроктологов России.

Научная программа предполагает обсуждение широкого круга актуальных проблем современной колопроктологии. Одной из основных задач форума является широкое освещение высокотехнологичных методов диагностики и лечения.

В рамках Конгресса будут прочитаны лекции ведущими специалистами:

1. Воробьев Г.И. (Россия)
 2. Шельгин Ю.А. (Россия)
 3. Дозуа Э. (США)
 4. Хабиб Н. (Великобритания)
 5. Ла Торре Ф. (Италия)
 6. Пальман Л. (Швеция)
 7. Дзика А. (Польша)
 8. Скричка Т. (Чехия)
 9. Пфайфер Й. (Австрия)
 10. Кривокапич З. (Сербия)
 11. Щепковский М. (Польша)
 12. Корчек Й. (Словакия)
 13. Шортхауз А. (Великобритания)
 14. Кортхаузер А. (Бельгия)
- Рабочими языками Конгресса будут английский и русский.

ТРЕБОВАНИЯ К ОФОРМЛЕНИЮ ТЕЗИСОВ:

- Язык тезисов - английский.
- Объем тезисов - 200 слов, поля сверху, снизу, справа и слева - 3 см. Шрифт Times New Roman -12 pts, через 1 интервал.
- В заглавии должны быть указаны: название (заглавными буквами), с новой строки - фамилии и инициалы авторов, с новой строки - учреждение, город.
- В содержании тезисов обязательно должны быть отражены следующие разделы: цель, методы исследования, результаты, заключение.
- В названии публикации не допускаются сокращения, подчёркивание, выделение шрифтом, таблицы и рисунки.
- Максимальное число авторов - 10.
- Публикации принимаются только в электронном виде в формате MS Word по электронному адресу: abstracts2008@mail.ru
- Оргкомитет оставляет за собой право редакционной правки.
- Несоблюдение предъявляемых требований является автоматической причиной отказа в публикации.

Срок подачи тезисов на английском языке до 31 декабря 2007 года.

Научная и социальная программы, а также условия подачи тезисов, вопросы размещения участников XII конгресса колопроктологов будут

изложены на странице www.ceess.ru и www.coloproctology.ru.

РЕГИСТРАЦИОННЫЕ ВЗНОСЫ:

Для граждан России:

До 1 марта - 1000 рублей

Регистрация на конгрессе - 2000 рублей

Для граждан стран СНГ:

До 1 марта - 2000 рублей

Регистрация на конгрессе - 3000 рублей

Счет Ассоциации:

Общероссийская общественная организация

"Ассоциация колопроктологов России"

123423 г. Москва, ул. Саляма Адиля д. 2

Тел. 8(499)-199-97-23

Реквизиты:

ИНН/КПП 7734036405/773401001

Р/сч.40703810300350000028 в ОАО "Банк Москвы" г. Москва

К/сч. 30101810500000000219

БИК 044525219

По вопросам бронирования гостиницы (гостиница

"Космос") обращаться по электронному адресу: conference@aeroclub-tour.ru

Президент Конгресса

Академик РАМН,

профессор Воробьев Г.И.

Новая продукция ConvaTec

Объединяя ВОЗМОЖНОСТИ

Система "два в одном", сочетающая комфорт и простоту применения однокомпонентных калоприемников, безопасность и универсальность применения двухкомпонентных.

Новая система ESTEEM Synergy® отвечает разнообразным пожеланиям пациентов.

- Надежность, обеспеченная новой современной системой бесфланцевого соединения мешка с пластиной.
- Универсальность благодаря возможности простой и быстрой адаптации системы к требованиям, возникающим в зависимости от образа жизни пациентов.
- Комфорт гибкой низкопрофильной системы.
- Дружественный коже адгезив, обеспечивающий надежную фиксацию пластины во время многократной замены мешков.

Теперь мы можем предложить Вашим пациентам, вне зависимости от того какие калоприемники они использовали ранее, новую систему ESTEEM Synergy®, объединяющую лучшее из "обоих миров"

Телефон всероссийской бесплатной линии ConvaTec 8 800 200 80 99
понедельник - пятница 9.00-17.00 время московское
Bristol-Myers Squibb, 123001, Россия, г. Москва,
Трехпрудный пер., д. 9, стр. 15.
тел.: (495)7559267, факс: (495) 755 9262.

Esteem
synergy™

Лучшее из обоих миров

 **ConvaTec**
A Bristol-Myers Squibb Company

ESTEEM Synergy® - зарегистрированный торговый знак E.R. Squibb & Sons, L.L.C., ConvaTec имеет право использования.
©2007 E.R. Squibb & Sons, L.L.C.

ДЕТРАЛЕКС®

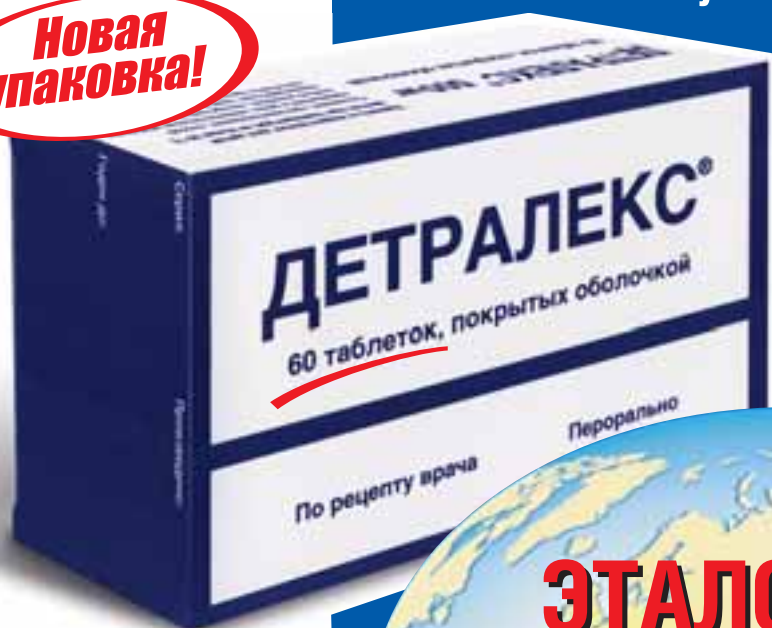Микронизированная очищенная флавоноидная фракция

Микронизированный

Высокая клиническая эффективность
благодаря

- ✓ микронизированной форме
- ✓ комплексному механизму действия

**Новая
упаковка!**



ЭТАЛОННЫЙ ФЛЕБОТРОПНЫЙ ПРЕПАРАТ

ДЕТРАЛЕКС®

Регистрационный номер: П № 011469/01

Лекарственная форма: таблетки, покрытые оболочкой.

Состав: одна таблетка, покрытая оболочкой, содержит 500 мг микронизированной флавоноидной фракции, состоящей из диосмина (90%) – 450 мг и флавоноидов, выраженных как гесперидин (10%) – 50 мг.

Фармакотерапевтическая группа: ангиопротектор.

Фармакодинамика: ДЕТРАЛЕКС® обладает венотонизирующим и ангиопротективным свойствами. На венозном уровне – уменьшает растяжимость вен и венозную застой. На уровне микроциркуляции – снижает проницаемость, ломкость капилляров и повышает их резистентность.

Показания к применению:

Терапия симптомов венозно-лимфатической недостаточности:

- ощущение тяжести в ногах;
- боль;
- «утренняя усталость» ног, судороги;
- трофические нарушения.

Симптоматическая терапия обострения геморроя.

Противопоказания: известная повышенная чувствительность к препарату.

Беременность и период кормления грудью: Беременность: Эксперименты на животных не показали тератогенных эффектов. До настоящего времени не было сообщений о каких-либо побочных эффектах при применении препарата у беременных женщин. Кормление грудью: Из-за отсутствия данных относительно экскреции препарата в молоко кормящим матерям не рекомендуется прием препарата.

Способ применения и дозы: Внутрь. Рекомендуемая доза – 2 таблетки в день: 1 таблетка – в середине дня и 1 таблетка – вечером во время приема пищи. В период обострения геморроя – 6 таблеток в день в течение 4 дней, затем 4 таблетки в день в течение последующих 3 дней.

Побочное действие: Крайне редко: желудочно-кишечные и невроvegetативные расстройства. Серьезных побочных эффектов, требующих отмены препарата, не наблюдалось.

Взаимодействие с другими лекарственными средствами: Не отмечалось.

Регистрационное удостоверение выдано фирме «Лаборатории Сервье».

Произведено «Лаборатории Сервье Индастри», Франция.

115054, Москва, Павелецкая пл., д. 2, стр. 3
Тел.: (495) 937-07-00, факс: (495) 937-07-01



Хроническая венозная недостаточность

2 таблетки в день

Острый геморрой

до 6 таблеток в день